Ueber

Gliome im Cerebrospinalsystem und dessen Adnexen.

Inaugural-Dissertation

zur

Erlangung der Doctorwürde

in der

Medicin und Chirurgie

der hohen medicinischen Facultät

der

Universität Rostock

eingereicht

von

Christian Lemcke

aus Bergrade (Mecklenburg-Schwerin).

(Mit einer Tafel Abbildungen.)

Berlin 1881.

Gedruckt bei L. Schumacher.

Separat-Abdruck aus v. Langenbeck's Archiv Bd. XXVI. Heft 3.

Die in schneller Folge in den Monaten März bis Mai dieses Jahres dem pathologischen Institut in Rostock zugegangenen Fälle von Gliom im Cerebrospinalsystem und seinen Adnexen, welche mir von Herrn Prof. Dr. Alb. Thierfelder Zwecks näherer Untersuchung freundlichst zur Verfügung gestellt wurden, bieten des Interessanten und Neuen genug, um in den folgenden Blättern eine eingehende Darstellung zu erfahren, auf welche ich eine Uebersicht und eine kurze Besprechung des über dieses Capitel der Geschwulstlehre in Form von casuistischen Mittheilungen sich verbreitenden Materials, so weit es mir in der Literatur zugänglich war, folgen lassen will.

Für die gütige Ueberlassung des Materials aus dem pathologischen Institute, sowie für manche praktische Winke und Unterstützungen, kann ich nicht umhin, Hrn. Prof. Dr. Alb. Thierfelder und Hrn. Priv.-Doc. Dr. Neelsen in Rostock meinen herzlichen Dank zu sagen; auch den Herren Medicinalrath Dr. Brandenburg-Schaeffer und Assistenten Roggenbau sage ich für freundliche Mittheilungen über den klinischen Verlauf der beiden ersten Fälle herzlichen Dank.

Der folgende Fall war 3 Monate und 6 Tage hindurch Gegenstand der Beobachtung auf der chirurgischen Abtheilung im Rostocker Krankenhause, von der mir auch die Krankengeschichte mitgetheilt wurde.

Frieda Never, $2^1/_2$jähriges Mädchen aus Arendsen, welche früher stets gesund gewesen sein soll und von gesunden, noch lebenden Eltern stammt, kam im November 1879 wegen Sehstörung am rechten Auge in die Augen-

klinik. Hier wurde ein Tumor des Augenhintergrundes constatirt, welcher die Netzhaut trichterförmig vorwölbte. Auf die vorgeschlagene Enucleation wurde nicht eingegangen. Seitdem trat allmälig vollständige Blindheit des rechten sowie auch des linken Auges ein und die rechte Gesichtshälfte schwoll an.

Stat. praesens am 2. Februar 1880. Etwas schwächlich gebautes, sonst gesundes Kind. Das rechte Auge ist stark vorgetrieben und präsentirt sich als ein pfirsichgrosser, mit der stark gerötheten und gewulsteten Conjunctiva überzogener Tumor, auf dem die Reste der grösstentheils nekrotischen Cornea nur undeutlich zu unterscheiden sind, und der die Lidspalte weit auseinander drängt, aber noch den Bewegungen des linken Auges gut folgt. Die Gegend des rechten Oberkiefers ist gleichmässig vorgewölbt, der Alveolarrand desselben verdickt und die rechte Hälfte des harten Gaumens abgeflacht. Die Consistenz dieser Oberkiefergeschwulst ist prall. — Der linke Bulbus ist von normaler Grösse. Cornea intact; die Pupille grünlich, bei hineinfallendem Sonnenlicht erscheint der Glaskörper klar. Derselbe liegt in einem trichterförmigen Raum, der durch etwas wulstige Oberfläche zeigende, grauweisse Geschwulstmasse gebildet wird. Die Spitze des Trichters liegt in der Gegend der Sehnerveneintrittsstelle. Es besteht auch auf diesem Auge vollkommene Blindheit. Der linke Oberkiefer ist intact. — Erscheinungen von Seiten des Centralnervensystems sind nicht vorhanden. Das Allgemeinbefinden des Kindes, welches geführt umhergeht, ist ziemlich gut. — Am 4. Febr. Enucleation des rechten Bulbus in Narkose. Dabei zeigt sich, dass die knöcherne Wand der Orbita intact ist, doch ist die hintere Partie der Orbita mit Geschwulstmassen ausgefüllt. Von einer weiteren Exstirpation wird wegen der starken Ausdehnung der Geschwulst daher Abstand genommen. — 2. März. Die Enucleations-Wunde des rechten Bulbus geheilt; deutliches Wachsen der Oberkiefergeschwulst bemerkbar. Befund auf dem linken Auge derselbe. — 15. März Befinden bedeutend verschlechtert. Starke Abmagerung. Der Tumor hat den harten Gaumen nach dem Munde zu stark vorgewölbt; einige Zähne rechts ausgefallen. Die Oberfläche des Tumors nach dem Munde zu ulcerirt, leicht blutend. Pat. liegt im Bett, ist sehr unruhig; daher Morphium-Injectionen in kleinen Dosen. 15. April. Aus dem Munde fliesst jauchiges Secret, die Wangenhaut über dem Tumor stark gespannt, doch gesund. Am linken Auge der Zustand der gleiche; vielleicht ist der Geschwulsttrichter etwas flacher, die Geschwulst grösser geworden. — 1. Mai. Kind liegt stöhnend da, vermag sich im Bett nicht aufzurichten. Oberfläche des Tumors nach dem Munde zu gangränös. Lähmungen nicht nachweisbar. Morphium-Injectionen. — 8. Mai Exitus letalis nach mehrstündiger Agonie.

Section: Aus dem sehr ausführlichen Sectionsbericht von Herrn Dr. Neelsen will ich nur die uns interessirenden Angaben des Befundes mittheilen: Stark abgemagerte, dem Alter an Grösse entsprechende Leiche mit schlaffer, graugelblicher Haut. Das Gesicht ist durch eine starke Vorwölbung der rechten Wange, welche den rechten Mundwinkel nach unten, das rechte

untere Augenlid nach oben verdrängt hat, sehr stark entstellt. Der Tumor fühlt sich an der am meisten vorragenden Stelle weich, fast fluctuirend an; die Haut über ihm ist grünschwarz verfärbt. Der rechte Bulbus fehlt; in der rechten Orbita liegt weissliche Geschwulstmasse zu Tage. — Schädeldecken ohne Anomalie. Schädeldach blutarm, dünn, zeigt namentlich auf dem Scheitelbein mehrere Zehnpfennigstückgrosse, durchscheinende, häutige Stellen. Dura der Innenfläche ziemlich fest adhärirend, dünn, ohne Anomalie. Piavenen mässig mit Blut gefüllt. An den Seiten der Grosshirnhemisphären und an den peripheren Theilen der Convexität finden sich in der Pia zahlreiche eigenthümliche Neubildungen. Sie stellen miliare und wenig grössere, weisse, wenig prominente Knötchen dar, welche dicht bei einander stehen und in ihrer Anordnung dem Laufe der Gefässe folgen. Ebensolche an der Basis und an der Unterfläche des Cerebellum. In ihrer Umgebung zeigt sich nicht die eigenthümliche sulzige Infiltration der Pia, wie sie für tuberculöse Meningitis charakteristisch ist. Das ganze Gehirn ist sehr weich. An der Basis und an dem rechten N. opt. hängt das Gehirn fest mit einem ziemlich derben weissen Tumor zusammen, welcher das Dach der Orbita durchbrochen hat. Der Tumor ist an der Durchtrittsstelle etwa daumendick; er setzt sich in die Orbita und die rechte Oberkieferhöhle fort. Der Tumor wird an seiner Austrittsstelle aus der Orbita abgeschnitten, es bleibt ein ca. wallnussgrosses Stück desselben am Stirnbein hängen. Der linke N. opt. ist normal, der linke Bulbus nicht vergrössert, die linke Orbita mit atrophischem gallertigem Fettgewebe ausgefüllt. Im Innern des Bulbus bemerkt man, durch die Conea gesehen, eine weisse Geschwulstmasse. — Dura des Rückenmarks normal. Pia des ganzen Rückenmarks von flachen, Linsengrossen und grösseren Neubildungsknoten durchsetzt. Dieselben gehen anscheinend nicht in die Substanz des Rückenmarks hinein. Querschnitt des Rückenmarks makroskopisch ohne Anomalie. Die rechte Orbita und die rechte Oberkiefergegend sind eingenommen von Geschwulstmasse, welche, so weit sie in der Orbita liegt, von weisser Farbe und ziemlich derber Consistenz ist. Die an Stelle des Kiefers liegenden Partien sind von schmierig weicher Beschaffenheit, übelriechend, grünlich resp. schwärzlich gefärbt. Der Tumor erstreckt sich bis dicht unter die Haut, welche über ihm verfärbt, aber nicht zerstört ist. Nach unten bildet er die Decke der Mundhöhle auf der rechten Seite; er ist hier vollkommen zerfallen, stellt ein tiefes, kraterförmiges Geschwür mit brandigem, zerfetzten Grunde dar. Am Rande desselben finden sich noch einige Zähne anscheinend locker in die Geschwulstmasse eingebettet. Medianwärts reicht der Tumor bis an die Wandung der Nasenhöhle, hat dieselbe gegen das Septum vorgebuchtet, aber nicht zerstört. Einzelne Lymphdrüsen des Halses stark vergrössert, hart, weiss.

Die makroskopisch an den in Müller'scher Flüssigkeit conservirten beiden Bulbis, sowie an dem intracraniellen Tumor erkennbaren Details sind kurz folgende:

1. Enucleirter rechter Bulbus. Der rechte, mit Rücksicht auf seine Lage zur Tumormasse intra vitam sicher stark protrudirt gewesene Bul-

bus stellt mit dieser Geschwulst ein fast eiförmiges Gebilde dar, dessen längster Durchmesser in Bezug auf die Wandungen der Orbita von unten, vorne und innen nach oben, hinten und aussen gerichtet ist. Grösster äquatorialer Umfang des Bulbus sammt Geschwulstmasse 11,5 Ctm., Länge in der orbitalen Axe 3,2 Ctm. Durch den Bulbus und die extrasclerale Geschwulst wird ein fast meridionaler Schnitt gelegt, welcher die grössere Hälfte lateralwärts lässt. In derselben ist der die untere Partie einnehmende Bulbus von oben nach unten durch Tumorgewebe, welche die in der oberen Schnitthälfte gelegenen Sclera an zwei Stellen nach dem Bulbusinnern vorwölben, comprimirt, misst von der Lamina cribrosa bis zum Hornhautscheitel 27 Mm. und in der Verticalen 21 Mm. Die episclerale, den Augapfel oben und lateralwärts umschliessende Neubildung erscheint auf dem Schnitt durchweg grauweiss, hie und da etwas dunkler gefärbt und durch mehr oder weniger breite und unregelmässig verlaufende hellere Züge in mehrfache Felder von wechselnder Grösse getheilt. Im auffallenden Sonnenlicht gewinnt man den Eindruck, als sei die Schnittfläche fein granulirt und von Faserzügen durchkreuzt. — Am Bulbus selbst ist die Sclera, abgesehen von der gedachten Formveränderung, makroskopisch überall ohne irgend welche Anomalie.

Die Choroidea, namentlich im hinteren Bulbusschnitt, und hier in der unteren Hälfte wieder mehr als oben, ungemein verdickt, und zwar der Art, dass an der Stelle des Opticuseintritts eine unregelmässige, trichterförmige Vertiefung der Aderhaut liegt, auf welche ringsum eine Verdickung folgt, die auf der unteren Hälfte des Schnittes 4, auf der oberen 2,5 Mm. beträgt und auf welcher nach dem Glaskörper zu die Pigmentlage der Choroidea noch erkennbar ist. Nach dem vorderen Bulbusabschnitt hin schwillt die Verdickung oben allmälig ab, lässt sich aber noch bis in die Gegend des Corpus ciliare verfolgen, während sie auf der unteren Hälfte steil abfällt und in der Entfernung von 1 Ctm. von der Papilla optica makroskopisch von einer Verdickung der Choroidea nichts mehr wahrnehmbar ist. Corpus ciliare und Iris stellen sich auf dem Schnitt nur noch als Rudimente dar. Von der Retina ist makroskopisch keine Spur zu entdecken, sondern der ganze Raum zwischen der Choroidea und der nach vorne gedrängten Linse ist durch eine weissgraue, bröckelige Masse ausgefüllt. Hebt man diese vorsichtig von der Choroidea ab, so erscheint letztere an mehreren Stellen wie mit ziemlich derben, weissen, homogenen Plaques (geronnener Glaskörper) belegt.

Mit dem Bulbus ist ein 9 Mm. langes Stück vom N. opticus entfernt, letzterer hat einschliesslich seiner Scheiden einen Durchmesser von 6 Mm. Auf dem 8 Mm. hinter dem Bulbus angelegten Querschnitt stellen sich 3 unregelmässig concentrische, bei auffallendem Sonnenlicht streifig und gegen die Umgebung heller erscheinende Ringe dar, von denen der mittlere der schmalste ist und welche im Centrum und in den zwei Zonen, von denen die innere die stärkere ist, eine dunkelgraue, dem Tumorgewebe makroskopisch gleichende Masse einschliessen. Auch auf dem Längsschnitt am Eintritt in den Bulbus der N. opt. im gleichen Grade verdickt, von der normalen Einschnürung hier nichts mehr zu sehen.

2. Linker Bulbus. Gestalt und Grösse des Bulbus normal. Aequatorialumfang 7 Ctm., Länge vom Eintritt des Opticus bis zum Cornealscheitel 24,0 Mm. Ein dem Aequator bulbi parallel laufender, 5 Mm. hinter den Hornhautrand fallender Schnitt, welcher das Corpus ciliare intact lässt, wird ringsum etwa 5 Mm. tief in das Bulbusinnere geführt und dann dies vordere Bulbussegment vorsichtig abgehoben, an welchem eine weisse, bröckelige Masse in Form eines abgestumpften Kegels mit nach der Cornea gelegener Basis hängen bleibt. Zieht man diesen Kegel nach hinten von der Linse zurück, so erscheint die Mitte seiner Basis wieder nach dem Innern des Bulbus hin trichterförmig eingezogen, sonst aber überall glatt und von einer wenig derben Membran überzogen. An der Peripherie hängt die Basis des Kegels ringsum durch beim Anziehen sich spannende Fasern und breitere Brücken mit dem hinteren Umfang des Corpus ciliare zusammen. Der Trichter liegt der hinteren Linsenfläche hart an und hat diese nach vorne so dicht an die Cornea gedrängt, dass eine vordere Kammer nicht mehr existirt. Iris glatt an die Cornea gelagert; Linsenkapsel im ganzen Umfang am Aufhängeband befestigt.

Durch den grösseren hinteren Bulbusabschnitt wird ein horizontaler Schnitt geführt. Die Sclera auch hier überall von normaler Form und Dicke. Die Choroidea weniger mächtig als in der Norm, so dass ihre Pigmentlage fast der inneren Scleralwand aufzusitzen scheint. Eine Retina ist auch im linken Bulbus nicht erkennbar. Der Glaskörperraum wird von einer weissen, käsigen, bröckeligen, hie und da wie mit Faserzügen durchsetzten Masse eingenommen, aus der sich der ebenso beschaffene und beim vorderen Bulbusabschnitt erwähnte Kegel hatte ausziehen lassen. Beim Abheben dieser Massen von der Choroidea erkennt man auf letzterer wieder den schon in der Beschreibung des rechten Bulbus erwähnten glasigen, grauweissen, homogenen und ziemlich dicken Belag (geronnener Glaskörper). — Der N. opticus, von welchem am Bulbus ein 8 Mm. langes Stück erhalten, ist mit seinen Scheiden von normaler Dicke (4 Mm.) und lässt auch auf dem Querschnitt nichts Abnormes erkennen.

3. Der intracranielle Tumor, welcher in seiner Gestalt der Birnform sich nähert, ist mit der Basis des rechten Stirnlappens verwachsen und sitzt nach dem Chiasma hin, wie eine Birne am Stiel, an dem makroskopisch vom Chiasma 8 Mm. weit nach vorne zu verfolgenden und hier etwas atrophisch erscheinenden N. opticus. Ein centraler, nach der Enucleation zurückgebliebener Amputationsstumpf ist im ganzen vorderen Abschnitt des Tumors nicht zu finden, derselbe misst an der Stelle der grössten Mächtigkeit in der Länge 4,3 Ctm., der Breite 3 Ctm. und in der Dicke 2 Ctm. In der Entfernung von 2 Ctm. nach vorne vom Chiasma hat er eine deutliche Einschnürung, und beim Einschneiden trifft man hier auf Knochenreste, welche der Lage nach der das Foramen opt. und die Fissura orbitalis superior umgebenden Orbitalwand angehören. Vom N. opt. wird der Tumor nicht durchsetzt, sondern der erstere geht sammt seinen Scheiden makroskopisch vollständig in ihn auf. Das Chiasma sowie die beiden Tractus optici in ziemlich bedeutendem Grade

atrophisch, dagegen erscheint der linke N. opticus in seiner ganzen Länge für das blosse Auge normal.

Mikroskopischer Befund. Alle Neoplasmen, sowohl die in der Pia des Gehirns und des Rückenmarks, als auch die in beiden Bulbis, am rechten N. opt. und im rechten Oberkiefer zeigen ein und denselben Bau und bestehen aus lauter Rundzellen, zwischen denen hin und wieder sich wohl ovale Zellen finden, mit äusserst spärlicher Zwischensubstanz, welche in Zerzupfungspräparaten sich als eine amorphe, feinkörnige, hie und da von feinsten kurzen Fasern durchkreuzte Masse documentirt. Der Zelleninhalt ist fein granulirt, einige Zellen haben einen Kern, jedoch ist in den meisten derselben ein solcher nicht zu erkennen. Mit Hämatoxylin und Eosin gefärbt erscheinen die Zellen der Neubildungen in der Pia des Gehirns und Rückenmarks, zwischen den Scheiden der Nn. optici, an der Grosshirnbasis und im rechten Oberkiefer von gleicher Grösse, blauroth; während in den der Tumormasse in beiden Bulbis und dem rechten N. opt. in unmittelbarer Nähe des Bulbus entnommenen Schnitten gelbroth bis hellgelb gefärbte Stellen sich finden, in denen die Zellen eine sehr wechselnde Grösse und einen unregelmässigen Contour — rund, polygonal und ausgezackt — haben und daher als mehr ausgebildete und zum Theil schon abgestorbene Zellen der Neubildung angesprochen werden müssen. — Am rechten Bulbus, wo die mit exstirpirte, peribulbäre Geschwulst den erwähnten mikroskopischen Bau hat, ist die Sclera im ganzen Umfange erhalten. An einigen Stellen sind an der choroidealen Seite mehrere Lamellen durch Rundzellen, welche in Reihen geordnet liegen, aufgelockert; eine Perforation aber, oder auch nur ein continuirliches Durchsetzen der Sclera durch Tumorzellen, ist nirgends nachweisbar, nur lässt sich in wenigen Schnitten um den Querschnitt eines Gefässes in der Sclera eine ziemlich dicke und dichte Schicht von Rundzellen nachweisen, welche, ohne das Scleral-Gewebe weiter zu infiltriren, nur die Fasern in ihrer unmittelbaren Nähe mehr mechanisch auseinander drängen, sich sonst aber auf den perivasculären Raum beschränken. Die nach innen von der Sclera gelegene und die Choroidea ersetzende Masse besteht in ihrer ganzen Dicke aus Rundzellen mit zahlreichen lang spindelförmigen oder unregelmässig sternförmigen Pigmentzellen, welche denen in der Membrana suprachoroidea der normalen Choroidea nicht unähnlich sind. Gefässe finden sich in dieser Tumormasse nur spärlich. In den meisten, sowohl horizontal, als auch meridional und äquatorial angelegten Schnitten ist die Tumormasse nach dem Bulbusinnern hin entweder gar nicht, oder nur durch eine mehrfach geschichtete Lage von Pigmentzellen begrenzt, welche auf den mehr schräg fallenden Schnitten die schön regelmässige polygonale Form der Zellen der normalen Pigmentmembran zeigen. An einigen Stellen zieht sich diese Pigmentschicht wohlerhalten zwischen der die Choroidea ersetzenden und einer nach dem Glaskörper zu gelegenen Tumormasse hin, welche nur dadurch von der ersteren sich unterscheidet, dass die eigenthümlich geformten Pigmentzellen und Gefässe ihr gänzlich fehlen und dass die Zellen an manchen Stellen abgestorben und zerfallen sind. — Von der Retina ist überall keine Spur mehr zu entdecken. Die den Glaskörperraum anfüllen-

den Massen bestehen aus Resten vom veränderten Corpus vitreum und zerfallenem Tumorgewebe.

Auf Schnitten, welche durch die Lamina cribrosa und parallel den Opticus-Fasern angelegt sind, ist von letzteren fast nichts mehr zu erkennen. In continuo lassen sich vom Bulbusinnern aus dichtgedrängte Massen von Rundzellen verfolgen, welche die Lamina cribrosa durchsetzen, sich nach hinten, die Opticusfasern zerstörend und ersetzend, erstrecken und sich dann an jeder Seite des Opticus zu zwei breiten Zügen anordnen, welche den bei der makroskopischen Beschreibung erwähnten, zwischen den helleren Ringen gelegenen dunkleren Zonen entsprechen. Der Uebergang der Fasern aus der Durascheide des Opticus in die Sclera ist an der einen Seite des Schnittes unverkennbar, während auf der anderen Seite eine Begrenzung der als dunkle Zone beschriebenen Tumormasse nach aussen durch die äussere Opticus-Scheide in geringer Entfernung nach hinten vom Bulbus nicht mehr nachgewiesen werden kann.

Besonders interessant und für das Verständniss der Verbreitung der Neubildung beitragend ist das Bild des Querschnitts vom rechten N. opticus. Die Arteria centralis retinae ist in allen Schnitten stark comprimirt und obliterirt. An der einen Seite von ihr ist vom N. opt. keine Spur mehr vorhanden, sondern derselbe durch eine bei schwacher Vergrösserung durchweg grob granulirte und durch Hämatoxylin und Eosin gelbroth tingirte Masse ersetzt, welche sich bei stärkerer Vergrösserung in lauter abgestorbene Zellen auflöst, zwischen denen kurze spärliche Fasern unregelmässig verlaufen.

An der entgegengesetzten Seite sieht man mit schwacher Vergrösserung von der Centralarterie nach der Peripherie der Nerven hin so grobe und breite Züge von violettrother Farbe verlaufen, dass die zwischen ihnen bleibenden Lücken von hell rosarother Farbe fast auf ein Minimum reducirt werden. Je näher diese Züge der Peripherie kommen, je schmaler werden sie, bis sie sich an der Grenze als zarte Ausläufer verlieren. Mit stärkerer Vergrösserung erkennt man in ihnen lauter Gliomzellen. Nach dem Centrum hin ist von Opticus-Fasern nichts zu erkennen, wo die Breite der Züge abnimmt, treten Kreise zu Tage, welche wie quer durchschnittene Bündel von gequollenem Bindegewebe imponiren und keine Nervenfasern zu Gesicht bringen. Es ist nicht zweifelhaft, dass wir in diesen Kreisen die im Querschnitt getroffenen Bündel des atrophirten und degenerirten N. opt. vor uns haben, in deren Septa Tumorzellen in so üppiger Fülle eingewandert sind, dass sie im Centrum den Nerven ganz zerstört, die Arteria centralis comprimirt haben und nur noch an der Peripherie durch die an Breite abnehmende, mehr oder weniger ringförmige Lagerung um die Bündel den Weg ihrer Wanderung erkennen lassen. Nach aussen von diesen entarteten Opticusbündeln folgt der in der makroskopischen Beschreibung erwähnte erste hellere Faserring von gelbrother Farbe, von dem aus man Fasern zwischen die Fascikeln eindringen sieht und ihn daher als Piascheide des Opticus ansprechen muss. Nach aussen ist dieser Ring von einer mächtigen Lage von Rundzellen umgeben, durch welche feine Züge von Bindegewebsfasern verlaufen. Die Dicke dieser Lage,

welche den Arachnoidealraum ganz ausfüllt und die Scheiden des Opticus ausserordentlich weit über die Norm von einander gedrängt hat, kommt an einer Stelle dem Durchmesser des ganzen degenerirten Nerven gleich. Auf diese Tumorzone folgen nun nach aussen noch 3 von einander zu unterscheidende Ringe, von denen der erste und dritte, der von allen zu äusserst gelegene, für ein und dasselbe Gebilde, nämlich für die Durascheide des Nerven und der zwischen beiden gelegene für eine ringförmige Wucherung von Gliomzellen zu halten ist. An einer Stelle dringt diese Wucherung schon weiter nach aussen vor und es fehlt nicht mehr viel, so hat sie die äussere Scheide durchbrochen. — Jene blass rothgelb gefärbte, aus abgestorbenen Tumorzellen bestehende Masse hat einige Mächtigkeit nur in der Nähe der Lamina cribrosa, wird aber mit der grösseren Entfernung vom Bulbus geringer und verschwindet dann ganz, so dass die Centralarterie nur von den beschriebenen, blauroth gefärbten Zellzügen umgeben wird.

Weit anders gestalten sich die mikroskopischen Details am Bulbus und N. opt. der linken Seite. Die Sclera ist überall von normaler Dicke und ohne Anomalie, die Choroidea aber bedeutend atrophisch und sehr gefässarm; in dem vorderen Bulbusabschnitt, in der Gegend der Ora serrata, ist sie auf ein Minimum reducirt und scheint die Pigmentschicht direct der Sclera anzuliegen. Auf diese Pigmentlage folgt nach innen in allen Schnitten eine durch Hämatoxylin und Eosin blass hellblau bis gelbroth gefärbte homogene Schicht, welche den weissgrau erscheinenden glasigen Belag auf der Choroidea repräsentirt und als veränderter Glaskörper sich documentirt, in welchem sich in den verschiedenen Schnitten in wechselnder Menge runde, Eiterkörperchen nicht unähnliche Gebilde vorfinden. Weiter nach dem Centrum des Bulbus zu trifft man nur auf Tumormassen, welche zum Theil abgestorben sind und Reste des veränderten Corpus vitreum einschliessen. Der die Linse nach vorn drängende, oben beschriebene Kegel hat dieselbe Zusammensetzung; jene oben beschriebene, ihn nach vorne gegen die Linse hin überkleidende Membran aber erweist sich als der letzte, im linken Bulbus noch erhaltene Rest der Retina und stellt die Limitans hyaloidea retinae dar. Auf Längsschnitten, welche uns den N. opt. bei seinem Eintritt in den Bulbus und dessen nächste Umgebung vorführen, ist an der Lamina cribrosa die normale Einschnürung deutlich, auch zeigt sich der Nerv selber normal, bis auf eine halbmondförmige, mit der Convexität nach dem Chiasma gerichtete, scharf sich abgrenzende Stelle, welche die Mitte des Opticus einnimmt und nach hinten kaum 1 Mm. weit sich erstreckt. An dieser Stelle liegt ein so dichtes Infiltrat von Gliomzellen, dass die Opticusfasern durch dasselbe hindurch nicht mehr zu verfolgen sind. Aus dem Bulbusinnern sieht man durch das Foramen choroideae eine Tumormasse kuppelförmig sich vorwölben, welche in der Lamina cribrosa die Scleralfasern Staphylomartig vor sich in der Richtung der Axe des Nerven hertreibt. Von ihr aus durchsetzen Zellen, welche in Reihen parallel den Nervenfasern angeordnet liegen, die Lamina bis hin zu dem vorerwähnten dichten Infiltrat im Opticus. Querschnitte vom N. opt. und dessen Scheiden (s. die Tafel Fig. 2) 8 Mm. hinter dem Bulbus lassen den ganzen Arachnoidealraum in

mässigem Grade von Gliomzellen angefüllt und die äusseren Faserlagen der Piascheide von ihnen aufgelockert erscheinen. Die innersten Fasern der Pia liegen dem Nerven direct an, dagegen treten mit den von der Pia in seine Substanz sich einsenkenden, die Bündel umspinnenden und die Gefässe mit sich hineinführenden Bindegewebsseptis in der ganzen Peripherie fast gleichmässig Züge von Rundzellen ein, welche von hier aus den N. opt. mässig diffus in seiner ganzen Dicke infiltriren, ohne seine Bündel weiter erheblich zu verändern, immer aber in den Septis zwischen den einzelnen Bündeln in grösserer Anzahl liegen. Die Arteria centralis, welche sich in den verschiedenen Schnitten auf ihrem Wege bis zum Centrum des Nerven verfolgen lässt, wird in dem perivasculären Raum zu beiden Seiten von einem derben Strang von Rundzellen begleitet. Je näher man dem Chiasma auf Querschnitten kommt, je mehr nimmt die Infiltration des Nerven vom Centrum nach der Peripherie hin ab, und 9 Mm. vor demselben dringen Gliomzellen etwa nur noch auf ein Drittel des Weges bis zum Centrum in den Septis vor.

Der intracranielle Tumor besteht durch und durch aus lauter wohlerhaltenen Rundzellen mit spärlichen Zügen feiner Fasern. Gefässe finden sich ausserordentlich wenige und diese zum grössten Theil comprimirt und theilweise auch obliterirt. In dem vordersten Theil des Tumors, der ja das Orbitaldach durchbrochen hatte, lässt sich vom N. opticus keine Spur mehr nachweisen; 36 Mm. nach vorne vom Chiasma präsentirt sich der Querschnitt eines Nerven, welcher durch Gliomzellen in ähnlicher Weise zerstört ist, wie es vom rechten Opticus beschrieben wurde. In dem oben näher beschriebenen eingeschnürten Stück des Tumors durchsetzen normale Nerven von sehr verschieden grossem Querschnitte die Gliommasse, während andere wieder ganz von dieser zerstört sind und nur noch von Fasern des Neurilema in verschieden grosse Bezirke getheilt werden. 10 Mm. vor dem Chiasma, wo der rechte N. opt. makroskopisch in der Tumormasse nicht mehr nachzuweisen, ist auch mikroskopisch von ihm nichts mehr zu finden. Der N. opt. dext. ist somit auf der ganzen Strecke von 8 Mm. vor dem Chiasma bis in den hinteren Theil der Orbita gänzlich zu Grunde gegangen und dafür ein Tumor von den oben geschilderten Dimensionen eingeschaltet. — Die beiden Tractus optici sind — der rechte etwas mehr als der linke — atrophisch, und lassen beide in der Peripherie an einer circumscripten Stelle eine wenig tief gegen das Centrum vordringende Rundzelleninfiltration erkennen. — Am Gehirn beschränken sich die multiplen knötchenförmigen Neoplasmen auf die Pia allein und lassen die unter ihnen liegende Gehirnsubstanz selbst frei von Infiltrationen. Etwas anders verhält es sich indessen bei der Medulla spinalis, wo die Knötchen in der ganzen Pia unregelmässig zerstreut liegen und nach dem makroskopischen Verhalten die Substanz des Rückenmarks nicht zu beeinträchtigen schienen. Auf Querschnitten nun treten in der Pia die bekannten Massen von Rundzellen zu Tage, welche ihre Fasern so sehr auseinanderdrängen, dass sie von denselben in Bogen durchzogen werden, welche gegen die Axe des Rückenmarks hin offen sind. Mit besonderer Vorliebe ordnen sich diese

um die Gefässe und Nerven an; erstere sind von ihnen zumeist comprimirt und theilweise auch obliterirt, ihre Adventitia von Rundzellen infiltrirt, welche nach aussen in dem perivasculären Lymphraum in dichtester Lagerung zu Ringen sich anordnen. Ebenso ist an den Stellen, wo Knötchen liegen, die Scheide der austretenden Nerven so eminent durch Gliomelemente verdickt, dass sie als Ringe von der Breite des Durchschnitts der Nerven um diese erscheinen. An manchen Stellen liegen ziemlich dicke Züge von Tumorzellen im Subarachnoidealraum der Rückenmarksubstanz unmittelbar an, dieselbe ist hier verdichtet, lässt in allerdings nicht tief eindringenden peripheren Zonen keine Querschnitte von Nervenfasern, sondern statt deren eine bindegewebige Degeneration erkennen. Fast in allen Schnitten dringen mit den die Gefässe in das Rückenmark führenden Bindegewebsseptis, besonders in den beiden grossen Fissuren, Kegel von Gliomzellen verschieden tief in die Marksubstanz ein und, wo Gefässe oder austretende Nerven getroffen sind, erscheinen sie um diese angeordnet; ein Verhältniss, welches uns auf den ersten Blick an die Art der gliomatösen Infiltration der Nn. optici erinnert. An mehreren Stellen ist eine beginnende dichte Infiltration des Rückenmarks, welche sich nicht mehr an die Septa hält, in der Peripherie unverkennbar. Die im Querschnitt getroffenen peripherischen Nerven sind von Rundzellen in mässigem Grade diffus infiltrirt, doch ihre Fasern im Uebrigen erhalten.

Der folgende Fall wurde länger als 5 Monate, vom 13. October 1879 bis 22. März 1880, ärztlich sorgfältig und genau beobachtet. Ich theile daher die ausführliche und nicht uninteressante Krankengeschichte aus den mir freundlichst von Hrn. Medicinalrath Dr. Brandenburg-Schaeffer zugestellten Notizen mit:

Karl Schultze, 7jähriger Kaufmannssohn aus Rostock, gracil gebaut, aber dabei kräftig und heiteren Temperaments, hat von Kinderkrankheiten Masern und Keuchhusten gut überstanden und ist im Uebrigen stets gesund gewesen. Seit einigen Wochen verstimmt, leicht gereizt, hat er periodisch über Kopfschmerzen geklagt, die sich aber oft sehr rasch, besonders wenn er nur kurze Zeit geschlafen, wieder verloren. Symptome am 13. October 1879: Kopfweh, belegte Zunge, Neigung zu Uebelkeit, Verstopfung, geringes Fieber. Ord. Pot. River. — Clysma. — Am 23. Octbr. Fieber verschwunden, Zunge rein, Pat. meist ausser Bett, indess Kopfschmerz periodenweise und dabei meist halbseitig (linkerseits) mit Neigung zu Schwindel stärker aufgetreten. Ord. Chin. mur. mit Coffein. — 24. Oct. Die Nacht einen heftigen Anfall von Kopfschmerz mit Erbrechen gehabt, Morgens einen gleichen, aber ohne Erbrechen, in der Gegenwart des Arztes. — 25—30. Oct. Oeftere Anfälle mit Erbrechen, die Remissionen scheinen einen bestimmten Typus inne zu halten. Ord. Chin. mur. 0,075. — 31. Oct. Heftiger Anfall mit Erbrechen; kein Fieber; Puls nach jedem Anfall meist verlangsamt. Ord. Kal. brom 0,24 pro dos. 3 stündlich. — 1. Nov. Sehr starker Anfall mit mehrmaligem Erbrechen. Beim Aufsein unsicherer Gang, Schwindel und Taumeln. — 2. und 3. Nov. Gutes Befinden beide Tage; Pat. ausser Bett, geht umher und be-

schäftigt sich mit Malen. Abnahme der Sehschärfe, zeitweise Funken- und Doppelsehen, Cervicaldrüsen etwas angeschwollen. — 4.—8. Nov. Wiederholte Anfälle von Kopfschmerz theils mit, theils ohne Erbrechen. Periodisch leichte Anfälle von Schwindel, erschwertes Sehen. Urin durch Kochen wenig getrübt. Ord. Kal. jodat. — 10. Nov. Morgens Kopfweh mit einmaligem Erbrechen. Augenspiegelbefund, von Prof. von Zehender aufgenommen, ergiebt starke Entwicklung der Venen auf beiden Augen, beginnende Stauungspapille. — 11.—15. Nov. Pat. verlässt zeitweilig das Bett, Schmerzanfälle täglich aufgetreten, einmal mit Erbrechen, am 15. Störungen der Gehörsempfindung. Ord. Tinct. arsen. Fowler. 2 mal täglich 10 Tropfen. — 16. Nov. Nach unruhiger, schlafloser Nacht muss Pat. im Bette bleiben wegen der Kopfschmerzen. Ord. Morph. mur. Abends 0,004. — 17.—21. Nächte ruhig, am Morgen gewöhnlich Kopfschmerz. — 22. Morgens starker Kopfschmerz, Pat. liegt tief in die Kissen gedrückt und zwar, wie gewöhnlich, auf der linken Seite. — 23. Nacht gut, Morgens wenig Kopfschmerz, Abends 5 Uhr starker Anfall mit Spracherschwerung. — 24.—29. Die Nächte auch ohne Morphium ruhig. Kopfschmerzen aber traten mit Ausnahme des 27. täglich auf. Ord. Tinct. ars. Fowl. 2 mal täglich 15 Tropfen. — 30. Erneuerter Kopfschmerz aber diesmal localisirt, oben auf dem Kopf. — 1. bis 5. Dec. Befinden besser. 2 Tage ohne Schmerzen; Arseniktropfen ausgesetzt. — 6. Dec. Leichter Schmerz oben auf dem Kopf, Abnahme des Appetits, besonders Widerwillen gegen Fleischspeisen. — 7. und 8. Dec. Pat. ziemlich frei von Schmerzen. — 9.—13. Abwechselnd Kopfschmerzen. Abnahme der Sehkraft, periodisches Schielen, Pupillen gleich und wenig erweitert. — 14. Unruhige Nacht, kein Schlaf, Kopfschmerz und ziemliches Erbrechen. Ord. Abends 1 Morphiumpulver. — 15. Bessere Nacht und am Tage nur wenig Kopfschmerzen. — 16. Heftiger Anfall von Kopfschmerz mit Erbrechen. Kal. brom. 4,0. Aq. dest. 120,0. 4 mal $^1/_2$ Essl. — 17.—19. Abwechselnd leichter Kopfschmerz, aber ohne Erbrechen. Periodenweise auftretende Functionsstörungen in einigen Muskeln des Gesichts. — 20.—23. Befinden leidlich. Pat. nimmt aber ausser Aepfeln und Apfelsinen fast gar keine Nahrung zu sich. Deutlich erkennbare Geschmacksalterationen und starke Abmagerung bei sehr anämischem Aussehen. Ord. Syr. Ferri jodat. 5,0. Syr. spl. 60,0 2—3 mal tägl. 1 Theelöffel. — 24.—31. Die Tage fast in ziemlich gleicher Weise zugebracht, obwohl sich Abnahme der Kräfte, der Sehschärfe und dabei grosse Theilnahmlosigkeit täglich mehr aussprechen. — Ueber die nun noch folgenden letzten Wochen des Pat. finden sich leider nur noch vereinzelte Angaben. Es bildet sich vollständige Amaurose aus; hin und wieder schnell vorübergehende Röthung der Conjunctivae. Grosse Abmagerung, Störungen der Gehörsempfindungen und Alterationen im Geschmack stärker ausgesprochen. Bewegungen der Arme sowohl wie der Beine in letzterer Zeit beeinträchtigt. Fast vollständige Appetitlosigkeit, Pat. fordert niemals selbst Nahrung, muss stets gefüttert werden und liegt meist schlafend still vor sich hin. Stuhl sehr retardirt, nur durch Clysma zu erreichen, Harnentleerung gleichfalls erschwert. In der letzten Zeit vollständige

Sphincterenlähmung. Von Zucken und Krämpfen niemals etwas bemerkbar. Ruhiger Tod am 24. März. — Klinische Diagnose: Tuberkel des Cerebellum.

Section: Es wurde nur die Section des Gehirns und Rückenmarks gestattet, welche von Hrn. Dr. Neelsen ausgeführt wurde, dessen Protocoll ich hier folgen lasse. — Sehr abgemagerte Leiche mit geringer Starre, bleicher Haut und wenigen Todtenflecken. Schädel gross, namentlich breiter als normal. Schädeldecken ohne Anomalie; der Schädel selbst ist dünn, das Schädeldach lässt sich von der Dura leicht ablösen, zeigt Diastase der Coronarnaht. Auf der Innenfläche des ganzen Schädeldaches, namentlich stark an beiden Schnittlinien der Hinterhauptsschuppe flache, rauhe Osteophyt-Wucherungen. Dura hyperämisch; in den Sinus flüssiges Blut, stark gespannt beiderseits. Nach Abziehen der Dura erscheinen die Gyri des Grosshirns stark abgeplattet, die Sulci überall fast verstrichen. Im Subarachnoidealraum, auch an der Basis kein Exsudat. Pia dünn, anämisch. Gefässe überall normal. An der Hirnbasis ragt das Infundibulum mit der atrophischen Hypophysis stark vor. Durch dasselbe erscheinen die Nn. optici auseinandergedrängt und namentlich in ihrem central vom Chiasma gelegenen Theil verdünnt. — Das ganze Grosshirn fühlt sich weich, fluctuirend an. Beim Durchschnitt erscheint der III. Ventrikel, sowie die beiden Seitenventrikel stark erweitert, mit klarer Flüssigkeit gefüllt. Die Gehirnsubstanz anämisch weich, die graue Rinde verschmälert, blass. — Ependym der Ventrikel normal. — Cerebellum nicht vergrössert, fühlt sich etwas fester an, erscheint aber von aussen in seiner Form nicht verändert. Auf dem Durchschnitt findet man fast genau in der Mitte, etwas nach rechts verschoben, in die Substanz des Kleinhirns eingebettet, einen hühnereigrossen Tumor, welcher theils ziemlich scharf von der Nervensubstanz abgegrenzt ist, theils ohne scharfe Grenze in dieselbe übergeht. Die Schnittfläche desselben erscheint durchgängig grauroth, in dem Centrum mehr rein grau mit eingesprengten gelblichen Pünktchen; an der Peripherie stärker geröthet, mit ziemlich zahlreichen kleinen bluthaltigen Gefässen. Die Consistenz ist an den meisten Stellen etwas derber, als die eines normalen Kleinhirns. An einigen Stellen ist der Tumor sehr weich, wie in Schleimmasse umgewandelt. Cystische Hohlräume finden sich nicht. — Dura der Schädelbasis normal, namentlich das Os occipitale und der Keilbeinflügel zeigen ähnliche flache rauhe Ostephyt-Wucherungen wie die Decke. — Dura des Rückenmarks normal. Auf resp. in der Pia des Brust- und Lumbaltheils multiple, derbe, linsen- bis erbsengrosse, flache, weissgraue Knötchen, anscheinend nicht tief in die Substanz des Rückenmarks hineinragend. — Der Querschnitt des Rückenmarks erscheint makroskopisch unverändert. Zeichnung sehr deutlich. Die Pia der eingelagerten Knötchen anscheinend blutarm, die übrige Pia wenig hyperämisch, in der Umgebung der Knötchen nicht stärker geröthet.

Pathol. anatom. Diagnose: Gliom des Cerebellum, Hydrocephalus chronicus, Metastasen (?) in der Pia der Medulla spinalis.

Es mögen hier noch kurz die näheren makroskopischen Befunde erwähnt

werden, welche an dem in Müller'scher Flüssigkeit und Alkohol conservirten Präparate deutlich sind. — An der Pia des gesammten Grosshirns ist nichts Abnormes. Auf oder vielmehr in der Pia des Cerebellum finden sich sowohl an der unteren, als auch oberen Fläche jene, bei der Beschreibung der Pia des Rückenmarks erwähnten linsen- bis erbsengrossen flachen Knötchen, welche an einigen Stellen so dicht neben einander liegen, dass sie zu Plaques von der Ausdehnung eines Zwanzigpfennigstückes confluiren. Schneidet man die Pia ein und hebt sie von der Kleinhirnoberfläche ab, so entfernen sich von letzterer auch die Knötchen, und unter ihnen erscheinen in der Oberfläche der Randwülste die durch sie hervorgerufenen flachen Grübchen, deren Concavität der Convexität der Knötchen genau entspricht. Als pathologische Erscheinung springt sodann an der Basis des Gehirns noch die bedeutende Verdickung des Pedunculus hypophyseos in die Augen; schneidet man in ihn ein, so findet man ihn derartig erweitert, dass man eine mittelgrosse Bohne hineinlegen kann. Hierdurch erscheint das Chiasma von hinten nach vorne comprimirt und atrophirt, atrophisch erscheinen auch die Tract. optici; die Nervi optici dagegen normal dick. — An der Oberfläche des Cerebellum erscheinen nach Abziehen der Pia die Randwülste mit Ausnahme der flachen Grübchen normal. An der unteren Fläche die rechte Flocke aber kleiner als die linke. Das Crus cerebelli ad pontem dextr. mehr nach vorne gedrängt, als das der andern Seite. Die Medulla obl. von vorne nach hinten und auf der rechten Hälfte wieder mehr, als auf der linken comprimirt. Die Funiculi pyramidales und Olivae derartig von rechts nach links verschoben, dass die rechte Olive ziemlich genau in der Mittellinie liegt und dabei kleiner als die linke erscheint. — Auf dem Frontalschnitt, welcher durch die Mitte des Markkerns angelegt wird, wird letzterer zum grössten Theil von der im Allgemeinen grauen, mit rothen Punkten, welche nach der Peripherie sich mehren, durchsetzten Tumormasse ersetzt. In der Mittellinie ragt dieselbe bis auf 6 bis 7 Mm. zur Oberfläche des Vermis sup. vor; die Entfernung von dem gegen die Umgebung scharf abgegrenzten und wie abgekapselt erscheinenden Tumor bis zur seitlichen Oberfläche des Kleinhirns beträgt rechts 28, links 31 Mm. Von dem medianwärts offenen Kreise, welchen im normalen Kleinhirn das Corpus denticulatum darstellt, ist nur noch der obere Bogen erhalten, der untere durch Tumormasse unkenntlich. Die untere und medial gelegene Partie dieses Schnittes präsentirt jederseits nur Tumormasse; die Tonsilla gar nicht vorhanden, sondern die sie ersetzende Neubildung liegt direct der Medulla oblongata an. Ebenso sind auch die von der Tonsilla nach oben, medial und vorne gelegenen, dem unteren Wurm angehörenden Theile des Kleinhirns die Pyramis, Uvula und der Nodulus vollständig von der Neubildung zerstört und durch sie ersetzt.

Im Sagittalschnitte, jederseits 1 Ctm. von der Mittellinie entfernt, dringt das Gliom im hinteren Lappen links bis auf 20, rechts bis auf 14 Mm. gegen die hintere Oberfläche vor.

Durch die Neubildung werden also ersetzt fast der ganze Markkern des Kleinhirns, von dem nur die obere Region erhalten bleibt, die Tonsilla, Pyra-

mis, Uvula und Nodulus, comprimirt resp. verdrängt werden die Medulla oblongata, die Flocke und das Crus cerebelli ad pontem rechterseits. Makroskopisch ziemlich normal erscheinen dagegen die Randwülste des oberen und hinteren Lappens und die lateralen des unteren.

Bei Beschreibung der mikroskopischen Befunde im Gehirn und Rückenmark kann ich auch hier, wie im vorigen Falle, gleich Eingangs bemerken, dass der mikroskopische Bau sämmtlicher Fremdbildungen derselbe ist und in nichts von der Textur der im Falle Never beschriebenen Neoplasmen abweicht. Zum grössten Theile runde, zum kleinsten ovale Zellen oder Kerne mit feinkörniger oder feinfaseriger Zwischensubstanz bilden hier wie dort die Elemente des Tumors im Kleinhirn und der Metastasen. Auch bezüglich der Beschreibung des Inhalts der Zellen können wir, ohne etwas zu übergehen, die dort gegebene als die auch für diesen Fall gültige und passendste bezeichnen. Nur das verdient hervorgehoben zu werden, dass hier der Tumor selbst, namentlich in seinen peripheren Partien, und auch die Metastasen im Allgemeinen gefässreicher, als im vorigen Falle gefunden werden und dass die regressive Metamorphose, wie sie in der Gliommasse des rechten Bulbus und N. opticus des Falles Never Platz gegriffen hatte, hier an keiner Stelle der Neubildungen so deutlich in die Erscheinung tritt. — Das Gliom im Cerebellum ist in allen, sowohl sagittal, wie horizontal angelegten Schnitten auch mikroskopisch nach oben, zu den Seiten und nach hinten gegen die Randleisten ziemlich scharf abgegrenzt. An den Stellen, wo es sich in seiner Totalität von den umgebenden Hirnpartien abheben lässt und makroskopisch wie mit einer Kapsel versehen erscheint, ist diese Membran auch mikroskopisch nachweisbar. In Schnitten, welche uns das Centrum des Tumors vorführen, ist von nervösen Elementen nichts mehr erkennbar; hier liegt Rundzelle an Rundzelle ohne nachweisbare Intercellularsubstanz. Die grösseren Gefässe sind fast sämmtlich stark comprimirt, viele derselben obliterirt. Die Tumormasse erscheint hier von mehr oder weniger breiten Zügen von Bindegewebe durchsetzt, und es bleibt wohl kein Zweifel, dass wir in diesen Zügen die obliterirten und degenerirten kleinsten Gefässe des Tumorcentrums vor uns haben. Je näher wir der Peripherie des Tumors kommen, je zahlreicher treten in ihm selbst erweiterte, strotzend mit Blutkörperchen gefüllte Gefässe und Capillaren auf. Starke Vascularisation und Ectasie der Gefässe auch in den umgebenden, wenig gliomatös infiltrirten Gehirnpartien. Um diese an der Grenze des Glioms gelegenen Gefässe sieht man nach aussen von der Adventitia sehr dichte, durch Haem. und Eosin violettroth gefärbte Ringe von Rundzellen sich anordnen, welche den perivasculären Raum anfüllen, um von hier aus entweder an einer circumscripten Stelle die Wandung des Gefässes nach innen vorzubuchten, oder es auch in seiner Totalität zu comprimiren. Schnitte, welche die Gefässe in ihrer Längsrichtung treffen, zeigen Züge — entsprechend den um den Querschnitt der Gefässe geordneten Ringen — jederseits von Rundzellen, welche durch ihre dichte Lagerung gegen die mehr diffuse Infiltration der Umgebung deutlich abstechen.

Die nicht durch Gliommassen ersetzten Theile des Kleinhirns sind im

Allgemeinen wohl erhalten. Hin und wieder finden sich leichte diffuse Infiltrationen und fast überall Gefässreichthum. Eine Veränderung der Ganglienzellen aber, wie sie Klebs, Fleischl, Stricker u. A. in den Hirngliomen oder in deren nächster Umgebung gefunden und beschrieben haben, lässt sich nirgends nachweisen. Die Ganglienzellen des Corpus denticulatum sind überall da, wo sie in der Nähe der Tumormasse liegen, in Bezug auf Zahl und Form als normal zu bezeichnen. Wo Randleisten dem Gliom hart anlagen, wie besonders nach oben, hinten und zu beiden Seiten, liessen diese sowohl die gelatinöse und die Körnerschicht, als auch besonders die an der Grenze der letzteren gelegenen Zellen deutlich erkennen, und konnte ich mich auch in nächster Nähe des Glioms von einer Theilung der Ganglienzellen oder von kleinen Häufchen von Gliomelementen, welche an der Stelle von Ganglienzellen gelegen waren, nirgends überzeugen; ebensowenig kam mir in den um das Gliom erhaltenen Partien vom Markkern des Kleinhirns eine Veränderung der Fasern zu Gesicht, wie sie Klebs*) beschrieben und abgebildet hat. Wohl findet man Stellen, wo in Randleisten, die dem Tumor anliegen, sowohl gelatinöse als Körnerschicht schmaler als normal erscheinen, aber auch noch hier sind die Zellen normal; und in solchen Schnitten, welche uns neben normalen Randwülsten auch solche zeigen, welche in verschieden starker Weise vom Gliom ergriffen sind, ist unverkennbar, dass die Gliomelemente zwischen und in den mit flacher Convexität einander zugekehrten Lagen von gelatinöser Substanz in grösster Dichtigkeit sich finden; selbst hier noch liegen zwischen Gliommasse und Körnerschicht Ganglienzellen in normaler Form und Anzahl. An keinem der Schnitte lässt sich darthun, dass Ganglienzellen gliomatös entartet wären und dass nun diese Gliomzellen die Körnerschicht oder die gelatinöse Substanz secundär ergriffen hätten. Von den übrigen Theilen des Gehirns wurden nur noch die Nn. optici in der Nähe des Chiasma untersucht. In ihnen erscheinen die Bindegewebssepta verdickt und die Räume um die zahlreich in ihnen verlaufenden Gefässe erweitert, die Substanz der Nn. optici aber sonst ohne Anomalie.

Die multiplen kleinen Tumoren am Rückenmark erweisen sich in der ganzen Länge desselben bei der mikroskopischen Untersuchung als vorzugsweise der Pia angehörig. Gefässe sind in den Knötchen überall reichlich vorhanden, im Inneren der letzteren vielfach comprimirt und obliterirt. Auch in diesem Falle werden in allen Querschnitten die durch Hämatoxylin und Eosin violettroth gefärbten Rundzellen, die fast ringsum die Pia in leichterem Grade gleichmässig diffus durchsetzen, namentlich an den Stellen der Knötchen, um die Gefässe angeordnet gefunden; und in manchen Präparaten ist unverkennbar, dass diese Elemente den perivasculären Lymphraum anfüllen, in welchem, von der Adventitia ausgehend, Fasern durch die Gliommasse hindurch zu der dichteren Zone von Bindegewebe ziehen, welche als die äussere Wandung des Lymphraums sich darstellt und entweder ganz frei ist, oder doch im Vergleich mit dem Lymphraume so auffallend wenige Rundzellen enthält, dass kaum

*) Prager Vierteljahrsschr. Bd. 133. 1877. Taf. II. Fig. 5.

ein Zweifel an der Thatsache bleibt, dass eben nur der Lymphraum der Locus electionis für die Gliomzellen ist. Die Substanz der Medulla spinalis selber verhält sich in diesem Falle im Allgemeinen noch widerstandsfähiger gegen eine Invasion von Gliomelementen, als in dem vorigen, ist aber dagegen in einer anderen, unten noch näher zu besprechenden Weise vielfach und verschieden hochgradig verändert. An mehreren Stellen treten mit den von der Peripherie einstrahlenden Bindegewebsseptis und Gefässen auch Züge von Tumorzellen in die Marksubstanz ein: So im Brustmark in der Fissura med. post., zwischen dem Funiculus gracilis und Funiculus cuneatus links, in der Fiss. med. ant., an anderen ist eine Ansammlung von Gliomzellen zwischen dem Bindegewebe der Pia und der Marksubstanz, so wie eine mehr oder weniger tiefe Invasion in die letztere deutlich, welche sich nicht an den Verlauf von Bindegewebe und Gefässen bindet, so im Brustmark in der Gegend der hinteren Wurzeln, im Funiculus gracilis, in der Fiss. med. ant., an verschiedenen Stellen der Peripherie des Brustmarks und des Lumbalmarks. Endlich finden sich im Brustmark auf Querschnitten in der Nervensubstanz Gliomelemente zu kleinen Herdchen angesammelt, wo Gefässe weder im Quer- noch Längsschnitt angetroffen werden. Man darf wohl annehmen, dass wir hier erweiterte und mit Tumorzellen gefüllte Lymphräume in der Medulla spinalis vor uns haben.

Die aus dem Rückenmark austretenden Nerven erscheinen sowohl in der Cervical- wie Dorsal- und Lumbalgegend von erweiterten kleinen Gefässen durchzogen; von Gliomzellen in der Cervicalgegend nur wenig, in der Dorsal- und Lumbalgegend in mässigem Grade infiltrirt. Auch um die Nerven ordnen sich die Elemente der Neubildung in ähnlicher Weise, wie um die Gefässe zu dichteren und concentrischen Lagen an.

Wenn sich nun die Substanz des Rückenmarks selbst gegen die Fremdbildungen fast überall in ziemlich hohem Grade resistent erwiesen hat, so treten dafür andere pathologische Processe in ihr sofort in die Augen, deren Vorhandensein wir hier, ohne auf ihren etwaigen Zusammenhang in genetischer Beziehung zu der Neubildung näher einzugehen, nur kurz registriren wollen. Es sei noch vorweg bemerkt, dass die gefundenen Veränderungen sich nicht als der typische Ausdruck einer bestimmten Systemerkrankung darstellen, sondern in regellosem Wechsel in allen Strängen in grösserer oder geringerer Ausdehnung angetroffen werden. Fast in allen 106 Schnitten, welche dem Rückenmark in seiner ganzen Länge entnommen sind, wenn auch in der Medulla oblongata und im Halsmark am wenigsten, ist eine Verdichtung des Gewebes und Untergang der Nervenfasern am Rande zu constatiren, welche namentlich im Brust- und Lumbalmark, und da wieder an den Stellen, wo Gliomknötchen der Pia der Marksubstanz anliegen, zum Ausdruck kommen. Nur wenige Stellen finden sich, wo eine ziemlich dicke Tumormasse der Pia der Marksubstanz anliegt, letztere aber trotzdem nur sehr wenig verändert ist. In der Med. obl. ist ausser der erwähnten Veränderung nichts wesentlich Abnormes. Im oberen Halsmark finden sich Untergang der Nervenfasern und Entwickelung von Bindegewebe in beiden Vordersträngen, in beiden Seitensträngen nach vorne von den hinteren Wurzeln. Etwas weiter unten dieselbe

Veränderung neben den Seiten- und Vordersträngen auch im lateralen Theil des Funiculus cuneatus dextr. — Im ganzen Halsmark erscheint der Centralcanal stark erweitert, um ihn eine mässige diffuse Infiltration von kleinen Rundzellen in die Umgebung (Product der reactiven Entzündung), das Ependym an den meisten Stellen etwas verdickt. Diese Erweiterung erstreckt sich auch noch durch das Dorsalmark, ist aber nicht mehr vorhanden im Lumbaltheil. — Im oberen Brustmark hat die Degeneration in hervorragender Weise die Gegend nach vorne und hinten von den sensiblen Wurzeln betroffen, auch findet sich im Hinterstrange, sowohl zu beiden Seiten der Fiss. med. post., als auch zwischen dem Goll'schen Keilstrang und dem Funiculus cuneatus, eine keilförmig in die Marksubstanz sich erstreckende Verdichtung und Degeneration. Im weiteren Verfolg der Querschnitte, welche weiter unten durch das Brustmark gelegt sind erscheinen als Sitz der Entartung beide Vorderstränge, die Seitenstränge und auch die Hinterstränge, so dass an der ganzen Peripherie wenige oder gar keine Stellen übrig bleiben, die nicht in dem einen oder dem anderen Schnitte als degenerirt erscheinen. An einigen Stellen ist in diesen veränderten Partien eine starke Gefässentwickelung augenfällig. — Im Lumbaltheil des Rückenmarks treten pathologische Erscheinungen, wie jene oben erwähnten Verdichtungen der Randzonen, besonders an der linken Seite auf. Verändert werden auch hier noch die Seitenstränge gefunden, aber in weit geringerem Grade, als im Brust- und oberen Halsmarke.

Der Centralcanal wird an einigen Stellen angefüllt gefunden mit einer homogenen, structurlosen, durch Hämatoxylin und Eosin blau gefärbten Masse, welche derjenigen sehr ähnlich sieht, die im Falle Never auf dem Querschnitt des rechten N. opticus zwischen der Tumormasse sich fand und wohl nichts Anderes, als geronnenes Serum darstellt.

Als dritter Fall möge noch kurz die Beschreibung eines Glioms des rechten Occipitallappens folgen, dessen Träger eine erwachsene männliche Person war. Das Präparat wurde vom Lübecker Krankenhause dem pathologischen Institut in Rostock übersandt und von Hrn. Prof. Dr. Alb. Thierfelder mir freundlichst zur Untersuchung überlassen. Die dasselbe begleitenden, leider nur recht kurzen Notizen geben über den Krankheitsverlauf und den Befund post mortem das Folgende an:

Der Besitzer des Gehirns gab an, erst seit November 1879 mit Kopfschmerzen und Erbrechen erkrankt zu sein. Letzteres bestand mehrere Wochen, die Kopfschmerzen unverändert fort bis zum Tode. 3 Wochen vor Aufnahme in's Krankenhaus bemerkte Pat. Abnahme des Sehvermögens, die sich in 14 Tagen bis zur vollständigen Amaurose steigerte. Die Pupillen waren bei wachem Zustande des Kranken sehr weit, ohne jede Lichtreaction, erweiterten sich mit jeder Inspiration viel deutlicher, als beim Gesunden zu beobachten und waren während des Schlafes eng contrahirt. Ausserdem fiel eine leichte Parese des linken N. facialis auf. Motilitäts- und Sensibilitätsstörun-

gen im Uebrigen nicht vorhanden. Beide Eltern des Kranken leben; hereditäre Belastung irgend welcher Art wurde nicht eruirt. — Der Kranke starb plötzlich unter den Erscheinungen von Respirationslähmung; mehrere Stunden vor dem Tode war Incontinentia urinae aufgetreten.

Bei der Section fand sich Stase in inneren Organen. Leider floss der gelbe klare Inhalt der Cyste so schnell ab, dass derselbe nicht aufgefangen werden konnte. Makroskopisch lässt sich an dem in Müller'scher Flüssigkeit conservirten Präparat Folgendes feststellen: In der rechten Grosshirnhemisphäre trifft ein 3 Ctm. lateralwärts und parallel mit der Medianfurche verlaufender Schnitt im Occipitallappen in eine Cyste von der Grösse eines kleinen Gänseeies. Die Wandung derselben ist an der lateralen Seite ziemlich glatt, hier und da leicht gefaltet, etwas über 1 Mm. dick und von der umgebenden Hirnsubstanz leicht zu trennen. Die mediale und untere Wand zeigt mehrfache mehr oder weniger grosse Hervorragungen in das Innere der Cyste hinein, wodurch mehrere Recessus von wechselnder Grösse gebildet werden. Will man die Wandung der Cyste auf die Gehirnoberfläche projiciren, so erstreckt sie sich in sagittaler Richtung oben von 2 Ctm. hinter der Fiss. occip. perpendicularis etwa bis 2 Ctm. nach hinten vom Gyrus centr. post.; an der medialen Seite bilden der grösste Theil des Präcuneus, der ganze Cuneus und die unter der Fiss. occip. horizont. gelegene Windung die Decke, und die seitliche Wandung würde nach aussen den Präcuneus, den Lobulus tuberis und etwa noch die $1^1/_2$ Ctm. weit nach unten und hinten sich daran schliessende Partie der Oberfläche umfassen. Im Grossen und Ganzen hat die Cyste eine Birnform mit dem dickeren Theile nach hinten und oben gelegen, dem verjüngten nach unten und vorne geneigt; letzterer endet lateralwärts und wenig nach unten vom Corp. callosum, dessen Splenium zum Theil zerstört ist. Die untere Wand liegt dem hinteren Horn des Seitenventrikels nach aussen und oben an. In der mittleren Länge ist die Wandung an einer umschriebenen Stelle deutlich verdünnt und zeigt hier einen kleinen Defect. Die Dicke der die Cyste umschliessenden Rindensubstanz beträgt hinten und aussen etwa 1 Ctm., medianwärts $^2/_3$ Ctm. und oben nur 2—3 Mm. Die Cyste hat also das Marklager im Occipitallappen der rechten Hemisphäre zerstört und ersetzt.

Bei der mikroskopischen Untersuchung dieses Falles kommen an den Zerzupfungspräparaten Zellen zu Gesicht, welche sowohl in Form, als auch in Grösse wesentlich von dem Bau der Tumorelemente in den beiden vorigen Fällen abweichen. Man unterscheidet auf den ersten Blick den Leib der Zellen von deren Dependenzen. Die Zellen haben im Allgemeinen eine verschiedene, die grössten unter ihnen die 2—3fache Grösse von weissen Blutkörperchen; auch bezüglich der Form verhalten sie sich sehr wechselvoll. Neben runden findet man polygonale, ovale, spindelförmige und cylindrische Zellen, deren Länge öfter das Vier- bis Fünffache der Breite erreicht, manche haben auch eine Birnform mit ziemlich lang ausgezogenem Stiel. Der Inhalt des Zellleibes ist fein granulirt; in einigen Zellen findet man einen wohl ausgebildeten, kleineren oder grösseren, runden oder ovalen Kern, in anderen hinwieder

statt dessen nur mehrere grössere Granula. Die Dependenzen der Zellen stellen sich als Ausläufer von dem, einer deutlichen Zellmembran entbehrenden Protoplasma des Zellenleibes dar, welche an beliebigen Punkten austreten und nach allen möglichen Richtungen entweder gerade oder bogenförmig oder geschlängelt verlaufen (s. die Tafel, Fig. 4). Oft sind diese Fortsätze so lang, dass sie das Gesichtsfeld zur Hälfte und noch weiter durchziehen; eine Theilung konnte ich mit Sicherheit an ihnen nicht nachweisen. Wechselnd, wie die Zahl und Länge dieser Ausläufer, ist auch ihre Dicke, und an manchen von ihnen ist eine ampullenförmige Anschwellung in ihrem Verlaufe unverkennbar. — Hierdurch wird das Bild der einzelnen Zellen mit ihren Fortsätzen ein sehr vielgestaltiges. Es finden sich Zellen, welche Ganglienzellen nicht unähnlich sehen, dann unregelmässig sternförmige, wenn die Fortsätze nur kurz sind und gerade verlaufen, spinnenförmige, pinselförmige u. s. f. Ein Blick auf diese Gebilde erinnert sofort an die von Deiters und Jastrowitz als „wahre Prototypen von Gliazellen" beschriebenen Spinnenzellen, oder an die als eine Abart der Spinnenzellen von Boll im Rückenmark beschriebenen Pinselzellen. — Tumoren im Grosshirn, welche fast nur aus diesen Zellen bestanden, wurden von Th. Simon beschrieben, dessen Fällen sich dieser in Rücksicht auf seinen histologischen Bau am ungezwungensten anschliesst. — Mit den Ausläufern der Nachbarzellen bilden die Fortsätze ein sehr dichtes Gewirr von feinen Fasern, welches als Intercellularsubstanz auftritt. Zwischen diesen, in Zerzupfungspräparaten isolirten Fasern findet sich dann noch eine höchst feinkörnige, oft homogen erscheinende Masse, welche zusammen mit dem ebengenannten Gewirr von Fasern die Zwischensubstanz zwischen den einzelnen Zellleibern in diesem Falle weit bedeutender und mächtiger erscheinen lässt, als in den beiden vorigen Fällen. — Schnitte, welche durch die Wand der Cyste an den verschiedenen Stellen und nach verschiedenen Richtungen so angelegt werden, dass sie noch Theile von normaler Gehirnsubstanz mitfassen, lassen eine scharfe Begrenzung des Tumors mikroskopisch nicht deutlich erkennen. In den nach dem Innern der Cyste hin gelegenen Partien der Schnitte findet man in der Tumormasse überall zahlreiche, stark erweiterte, zum Theil noch mit Blut gefüllte, zum Theil leere, kleinere und grössere Gefässe und Capillaren. — Eine Veränderung an den in der Nähe des Glioms gelegenen Nervenfasern und Ganglienzellen, welche als Anfangsstadium einer gliomatösen Entartung nervöser Elemente aufgefasst werden müsste, wurde nicht gefunden. — Die Nn. optici waren in diesem Falle zwar etwas atrophisch, das Bindegewebe zwischen den einzelnen Opticusbündeln ziemlich beträchtlich, die Gefässe in demselben zahlreich und etwas erweitert, im Uebrigen aber war der Nerv mit seinen Scheiden normal. — Wie sich das Rückenmark verhalten, darüber sind keine Angaben vorhanden. — Wir haben somit in diesem Falle ein auf den rechten Occipitallappen beschränktes Spinnenzellen-Gliom oder Fibrogliom vor uns, welches ohne Metastasen geblieben ist und nur durch die Veränderungen in seinem eigenen Innern den lethalen Ausgang bedingt hat. Die Art dieser Veränderung ist wohl ohne Zweifel in

Rücksicht auf den Befund an den Gefässen als eine hämorrhagische zu bezeichnen.

Epikrise. Aus den von den beiden ersteren Fällen gegebenen Schilderungen erhellt, dass dieselben sowohl hinsichtlich der Metastasenbildung, als auch ihres histologischen Baues auf's Engste mit einander verwandt sind. Wir haben hier gliomatöse Metastasenbildungen vor uns, welche, abgesehen von den secundären Gliomen an der Hirnbasis und im rechten Oberkiefer des ersten Falles, besonders dadurch neu und interessant sind, dass sie sich über die Pia des Gehirns und Rückenmarks verbreiten. Fälle, wie der zweite, wo das primäre Gliom im Gehirn seinen Sitz hatte und Metastasen in der Pia des Gehirns und Rückenmarks gefunden wurden, sind bis jetzt überhaupt noch nicht beschrieben, und nur ein einziger, an unseren ersten sehr erinnernder Fall existirt in der Literatur*), wo $3^1/_2$ Monate nach der Exstirpation eines gliomatös entarteten Augapfels die Section Gliombildungen in der Pia des Gehirns und des Rückenmarks in weitester Ausdehnung ergab. Dass wir es aber mit wirklichen Metastasirungen und nicht mit einem primären, wenn auch der Zeit nach aufeinander folgenden Auftreten derselben Neubildung in den verschiedensten Regionen des Cerebrospinalsystems und seiner Hüllen und selbst in entfernteren Körpertheilen zu thun haben, dafür sprechen gewichtige Momente. Zunächst sind alle Neoplasmen histologisch von völlig identischem Bau und es widerspräche der Definition des Glioms und allen Anschauungen bezüglich des Mutterbodens desselben, wollten wir es auch da entstehen lassen, wo das speciell als Neuroglia anzusprechende Gewebe in loco gar nicht existirt, wie in den Häuten des Gehirns und Rückenmarks, gar nicht zu gedenken des Oberkiefers und der denselben bekleidenden Weichtheile. Sodann aber können diese Fälle — und das macht sie besonders mittheilenswerth — direct zur Illustration der Metastasenbildung verwerthet werden. Der Weg der Verbreitung des Glioms ist in beiden Fällen, wie fast mit jedem Schnitt deutlich und stricte dargethan wird, der der Lymphbahnen, welche als perivasculäre Räume im centralen Nervensystem und dessen Hüllen in so ausgedehntem Massstabe vorhanden sind, und wir würden nur schon einmal Gesagtes wiederholen, wollten wir die hierfür beweiskräftigen Befunde

*) Knapp, Die intraoculären Geschwülste. 1868.

in den verschiedenen Theilen des Gehirns und Rückenmarks aufzählen.

In dem ersten Falle darf durch die Beschreibung der Thatsachen als erwiesen erachtet werden, dass das Gliom beiderseits vom Innern des Bulbus ausging und die Allgemeininfection vorzugsweise oder exclusive vom rechten Bulbus aus geschah. Das Gliom des linken Bulbus entstand unabhängig von dem des rechten, eine Beobachtung, die auch A. v. Graefe so oft gemacht hat, dass er bei gliomatösen Erkrankungen beider Bulbi diese Entstehungsweise als die regelmässige bezeichnet*). Die Scheiden des linken Opticus waren am stärksten in der Bulbusnähe, weniger stark in der Nähe des Chiasma von Tumorzellen angefüllt. Der Nerv selber war ebenfalls in der nächsten Nähe des Bulbus sehr stark, weiter nach dem Chiasma hin weniger infiltrirt und erwies sich kurz vor demselben fast ganz frei. Ueber die Fortpflanzung der Neubildung durch den N. opt. spricht sich v. Graefe sehr bestimmt aus, wenn er sagt l. c. S. 131: „Ich möchte glauben, dass die extraoculäre Fortpflanzung hier exclusive oder fast exclusive durch den Sehnerv erfolgt.“ Nach ihm soll also die Sehnervensubstanz und nicht die Scheide erkranken; auch nach dieser Seite hin bietet unser Fall einiges Interesse. denn in einiger Entfernung vom Bulbus waren, namentlich linkerseits, rings um die Substanz des N. opt. Tumorelemente weit dichter angehäuft, als in demselben. In Rücksicht hierauf steht unser Fall dem von Schiess-Gemuseus und Hoffmann**) mitgetheilten nahe, wo bei weit verbreiteten Metastasen die Nn. opt. in ihrer Substanz normal waren.

Dieser Weg der Weiterverbreitung des Glioms durch die Lymphstrassen wird unter allen Autoren, welche sich darüber aussprechen, angenommen von Dreschfeld***), nach welchem in die, in allen Schichten der Retina reichlich vorhandenen und mit den Gliomzellen in offener Communication stehenden perivasculären Lymphcanäle die Gliomzellen einwandern. Auch Delafield†) giebt an, dass „von der primären Geschwulst losgelöste Wanderzellen die Entstehung secundärer gesonderter Geschwülste veranlassen.“

*) Archiv f. Ophthalm. XIV. 2. S. 103—114.
**) Virchow's Archiv. XLVI. S. 286.
***) Centralblatt. XXIII. S. 196.
†) Archiv für Augen- und Ohrenheilk. II. 1. S. 181.

Dreschfeld sah die Gliomzellen in nicht zu engen, glattwandigen, mehrfach gewundenen Canälchen verlaufen, welche die Capillaren (die grösseren an einer, die kleineren an beiden Seiten) begleiteten, genau deren Windungen folgten und einen 2—$2^1/_2$mal grösseren Durchmesser hatten, als diese. Nach diesem Forscher geschieht die extraoculäre Fortpflanzung auf dem Wege der von His u. A. im N. opt. selbst constatirten Lymphcanäle, eine Ansicht, die mit der v. Graefe'schen Auffassung harmonirt, gegen die sich aber ausser Schiess-Gemuseus auch Knapp in seiner Monographie und S. v. Forster*) erklären. Letzterer nimmt, wie auch Hjorth**) und Schott***), mehr die Scheiden des Nervus opticus für die Fortpflanzung in Anspruch, für die auch wir uns entscheiden müssen. Bizzozero†) glaubt, dass die Generalisation des Glioms auf dem Wege der Blutgefässe zu Stande kommt und nimmt dafür als Beweis die von ihm beobachtete sowohl diffuse Infiltration, als die Bildung von Gliomknötchen in der Leber, den Nieren und Ovarien in Anspruch.

Für den ersten unserer Fälle darf wohl mit Sicherheit angenommen werden, dass, wenn es sich auch gleich in den so hochgradig veränderten Bulbis nicht mehr mit voller Bestimmtheit nachweisen liess, die Retina die Ursprungsstätte des Glioms war, denn die Sclera war so gut wie normal; die Choroidea erschien zwar sehr hochgradig verändert, aber es liessen sich doch noch normale Bestandtheile derselben in continuo nachweisen, während von der Retina, mit Ausnahme der im linken Bulbus noch erhaltenen Reste der Membrana limitans hyaloidea, an keiner Stelle des Bulbus eine Spur zu finden war.

Hirschberg bespricht in seiner Monographie††) die Frage, ob bei der Verbreitung des Glioms von der Netzhaut aus zuerst die Choroidea oder der N. opt., resp. dessen Scheiden ergriffen werden, und kommt auf Grund der Casuistik zu dem Resultat, dass die Choroidea zunächst befallen wird. Gegen die Gültigkeit dieser Regel spricht schon der von Baumgarten†††) mitgetheilte

*) Archiv für Ophthalm. XXIV. 2. S. 113 ff.
**) Archiv für Ophthalm. XV. 1. S. 159 ff.
***) Archiv für Augen- und Ohrenheilk. VII. S. 81.
†) Moleschott's Untersuchungen zur Naturlehre. XI. S. 50—53. Taf. II.
††) Der Markschwamm der Netzhaut. Berlin 1869. S. 100.
†††) Archiv für Ophthalm. XXII. 3. S. 203 ff.

Fall, und auf Grund des beschriebenen Befundes, der namentlich am linken Bulbus ausschlaggebend ist, müssen wir auch annehmen, dass in dem ersten unserer Fälle der N. opt. sicher früher, als die Choroidea ergriffen wurde.

Welche Schicht der Retina nun aber in unserem Falle als der Mutterboden der Neubildung anzusehen ist, darüber ist ein Urtheil nur mit aller Reserve zu geben. Hält man aber an der von Virchow gegebenen Definition des Glioms fest, so muss man die von Knapp in seiner Monographie und auch noch in einer späteren Arbeit*) vertretene Ansicht, dass das Gliom von der äusseren Körnerschicht ausgehe mit Iwanoff**) und Manfredi***) zurückweisen und die für die Behauptung geltend gemachten Beobachtungen mit Iwanoff l. c. für Täuschung erklären. Auch die von Hirschberg†) aufgestellte Regel, welche Delafield††) für hypothetisch erklärt, welcher Dreschfeld l. c. aber beitritt, dass die innere Körnerschicht die Keimstätte des Glioms sei, trifft nicht immer zu, wie die exact beschriebenen Fälle von Iwanoff l. c. und Manfredi l. c. lehren; und auch Hirschberg selbst im Verein mit Happe†††) beschreibt einen Fall von Glioma retinae, das von der Pars ciliaris ausging, wo die Retina doch nur noch aus den Limitantes und den Stützfasern besteht und die Körnerschichten nicht mehr existiren. Bezüglich dieser Frage darf man daher wohl mit Iwanoff annehmen, dass es in der Retina keine für das Gliom besonders präformirte Zellenschicht giebt, sondern dass zur Entwickelung desselben alle Zellen der Netzhaut das Material liefern können, so weit sie eben als Neurogliazellen anzusehen sind.

Vergleichen wir nun noch die beiden ersten unserer Fälle, welche in histologischer Beziehung vollkommen gleichartig sind, mit dem dritten, wo die Form der einzelnen Zellen doch eine andere ist und auch die Intercellularsubstanz sich abweichend verhält, so entsteht die Frage: Haben wir auch hier noch ein Gliom vor uns, so dass in den verschiedenen Zellformen nur die ver-

*) Archiv für Augen- und Ohrenheilk. II. 1. S. 158 ff.
**) Archiv für Ophthalm. XV. 2. S. 89 ff.
***) Rivista clinica. VII. 6.
†) Archiv für Ophthalm. XIV. 2. S. 30 ff.
††) Archiv für Augen- und Ohrenheilk. II. 1. 173 ff.
†††) Archiv für Ophthalm. XVI. S. 297 ff.

schiedenen Entwickelungsstadien des Glioms zum Ausdruck kommen, oder ist nur die eine oder die andere und welche dieser Formen als Gliom aufzufassen? Rundliche, zellenartige — denn öfter lassen sie einen Protoplasmasaum um den Kern erkennen — von Henle*) mit dem indifferenten Namen „Körner" bezeichnete und dem Bindegewebe zuzurechnende Gebilde kommen normaler Weise sowohl in den peripherischen Nerven, als auch im ganzen Centralnervensystem, in der weissen, wie der grauen Substanz vor. In besonderer Fülle finden sie sich im N. opt.: in der Retina sind sie, wenigstens in der innern Körnerschicht, sehr zahlreich vorhanden und im Kleinhirn bilden sie eine dichte und dicke Schicht, die sog. Körnerschicht der Kleinhirnrinde. Golgi**) erklärt diese „Körner" zum grossen Theil für Entwickelungsstadien der Bindegewebszellen der Centralorgane; Deiters hebt eine Eigenthümlichkeit der Neurogliazellen hervor, welche darin besteht, dass die scheinbar zur Intercellularsubstanz gehörenden Fibrillen vom Protoplasma der Neurogliazellen ausgehen. Jastrowitz***) schildert in der Beschreibung der Gliagebilde des Hemisphärenmarks als „wahre Prototypen von Gliazellen" eine Gattung dieser Zellen mit folgenden Worten: „Die meisten sind spindelförmig, aber auch rundliche und eckige, sowie cylindrische finden sich. Eine ungemeine Menge zarter, heller Ausläufer zieht von ihnen weithin nach allen Richtungen und verliert sich schliesslich in der molekularen Masse, deren Partikelchen ihnen bei Isolation gewöhnlich anhaften. Sie sind es vornehmlich, welche dem ganzen Gebilde ein sehr charakteristisches Aussehen verleihen, das etwa dem einer kleinen Spinne gleicht." Boll†) endlich beschreibt eine Abart der Spinnenzellen aus dem Rückenmark unter dem Namen Pinselzellen. Alle diese verschieden gebauten Zellen sind also Elemente der normalen Neuroglia. Halten wir nun daran fest, dass ein Gliom „Gliom" ist, das heisst eine Neubildung, die zum Mutterboden das Bindegewebe des Central-Nervensystems und nicht

*) Nervenlehre S. 19; vergl. auch hier die Arbeit von J. Henle und F. Merkel, Ueber die sog. Bindesubstanz in den Centralorganen des Nervensystems. Zeitschrift f. ration. Med. Bd. 34. Heft 1. S. 49. Taf. III.—VI.

**) Contribuzione alla fina anatomia degli organi centrali del sistema nervosa. 1872.

***) Archiv für Psychiatrie und Nervenkrankheiten. Bd. III. S. 168 ff.

†) Archiv für Psychiatrie und Nervenkrankheiten. Bd. IV. S. 7.

etwa, wie Fleischl*), Klebs**) u. A. wollen, nervöse Elemente hat, so müssen wir auch alle drei Fälle als Gliome ansprechen, und es bleibt nur noch zu eruiren, ob wir in den verschiedenen Zellformen verschiedene Entwickelungsstufen des Glioms vor uns haben.

Von den Fortschritten der normalen Histologie in der Erkenntniss der Eigenthümlichkeiten der Neuroglia waren ja auch die genaueren Ein- und Abtheilungen der Gliome abhängig, die über die von Virchow gezogenen Grenzen hinausgehen. So kommt es denn, dass etwa bis zum Jahre 1874, wie ich in der Casuistik zeigen werde, fast überall, wo der mikroskopische Bau des Glioms besprochen wird, der homogene, kleinzellige Typus als der das Gliom charakterisirende hingestellt wird (so von Graefe, Schiess-Gemuseus, Hjelt, Knapp u. A.). Von da ab werden verhältnissmässig viele Fälle von Gliomen veröffentlicht (so z. B. von Simon, Landsberg, Klebs u. A.), wo die Elemente als spindelspinnen-, pinsel- etc. -förmig beschrieben werden, und Golgi geht sogar so weit, dass er nur die aus diesen Zellen zusammengesetzten Geschwülste als Gliome bezeichnet wissen will. Auf Grund dieser Casuistik gedenke ich nun zu zeigen, dass man, ohne der Sache Zwang anzuthun. 3 Kategorieen hinsichtlich des cellulären Baues des Glioms unterscheiden kann, und möchte die zur ersten Klasse gehörigen, aus runden, embryonalen Zellen aufgebauten, als die noch unfertigen, in ihrer Entwickelung noch nicht vollendeten Gliome, die der dritten Reihe als die ausgebildeten, in ihrer Entwickelung zum definitiven Abschluss gekommenen bezeichnen, während die zweite Kategorie uns Gliome vorführt, welche den Uebergang zwischen beiden Formen vermitteln. Im Einverständniss mit Golgi***) und auf Grund der Casuistik will ich schliesslich noch das besonders betonen, dass nur die Gliome erster Kategorie Metastasen machen, während die der dritten wohl in loco durch ihre Grösse und die an ihnen selbst vorgehenden Veränderungen Störungen bedingen können, aber keine Metastasen bilden, also auch nicht maligner Natur sind.

*) Wiener med. Jahrbücher. 1872. S. 207 ff.
**) Prager Vierteljahrsschrift. CXXXIII. S. 3ff. 1877.
***) Sui gliomi del cervello. Rivista sperimentale di Freniatria e di Medicina legale. S. 16. Taf. I.

Durch die mir vorliegenden Fälle von Gliomen wurde ich dazu angeregt, aus der mir zu Gebote stehenden Literatur das zerstreute Material zu sammeln und mit allen verwerthbaren Angaben über die Symptome im Leben, den Sitz, den histologischen Bau, die Metastasen etc. der Gliome zusammenzustellen. Gleich im Voraus will ich hier bemerken, dass ich die grösseren und nur über die Gliome der Retina und des Bulbus sich verbreitenden Arbeiten, welche die einschlägigen Fälle aus der Literatur bis dahin gewissermassen tabellarisch geordnet vorführen, in dieser Casuistik nicht berücksichtigt habe. Es sind dies die Arbeiten von Hirschberg: 1. Anatomische Untersuchungen über Glioma Retinae (Arch. f. Ophthalm. XIV. 2. S. 30—102. 1868), woselbst die bis dahin (in der Literatur) beschriebenen Fälle [Robin und Sichel, Schweigger, Horner und Rindfleisch und 4 Fälle von Virchow, Onkologie II. 151ff.] Erwähnung finden; 2. Der Markschwamm der Netzhaut. Berlin 1869, und von Knapp (Die intraoculären Geschwülste. Karlsruhe 1868).

Die Fälle, welche ich aus früheren Jahren citirt habe, sind in diesen Arbeiten entweder nicht berücksichtigt, oder sie besprechen Gliome, die überhaupt nicht im und am Auge sassen. Der Vollständigkeit wegen habe ich sodann auch noch die Fälle namhaft gemacht, welche, da nähere Angaben fehlten, dem Zweck der Tabellen nicht entsprachen, oder welche mir leider im Original nicht vorlagen. Die Angaben sind in diesen Citaten den Schmidt-schen Jahrbüchern oder dem Jahresbericht von Virchow und Hirsch entnommen*).

Zählen wir zu den 79 in der Literatur als reine Gliome bezeichneten und beschriebenen Fällen, denen sich die unseren drei am Ungezwungensten anschliessen, auch noch die 17 hinzu, welche als Mischformen — Gliosarkom, Gliomyxom, Gliofibrom — auftreten, so vertheilen sich die 99 Fälle auf die einzelnen Theile

*) Bezüglich des letzteren sei hier ein in dem Jahresbericht selbst noch nicht corrigirter Fehler berichtigt, der darin besteht, dass im II. Bande vom Jahre 1869 S. 473 und im I. Bande vom Jahre 1870 S. 306 über ein und denselben Fall (Hjorth und Heiberg, Zur Malignität des Glioms) zweimal als über einen neuen Fall referirt wird, das erste Mal von Saemisch, das zweite Mal von Reiss in Kopenhagen. Auch in den Schmidt'schen Jahrbüchern wird ein und derselbe von Knapp in New York beschriebene Fall in Band 150 S. 121 und in Band 152 S. 189 als neuer aufgetischt. Referent in beiden Fällen Geissler.

des Cerebrospinalsystems und dessen Adnexe wie folgt: Es waren die Sehorgane 45, das Grosshirn 38, das Kleinhirn 10, das Rückenmark 5 und der N. acusticus 1 mal primär befallen. Mit vorwiegender Häufigkeit, fast in der Hälfte der Fälle, war also der Sehapparat und zwar 16 Male rechtsseitig, 8 Male linksseitig und 15 Male beiderseits betroffen, in 6 Fällen existiren darüber keine näheren Angaben. Von den einzelnen Theilen des Auges konnte in 31 Fällen die Retina als die primäre Keimstätte nachgewiesen werden, in 9 Fällen ist nur die Angabe gemacht, dass das Gliom im Bulbus sass, 3 Male wird nur die Orbitalhöhle als Sitz angeführt, ohne dass der Ausgangspunkt nachgewiesen werden konnte, und nur in 2 Fällen liess sich mit Bestimmtheit darthun, dass der N. opt. der Entstehungsort des Glioms war.

Von den 38 Fällen von Gliomen im Grosshirn und dessen Häuten kommen 11 auf die Frontallappen (5 rechts, 6 links), 4 auf die Occipitallappen (2 rechts, 2 links), 4 auf den Thalamus opticus (2 rechts, 1 links, 1 unbestimmt), 3 auf die Hirnbasis, 2 auf das Corpus striatum (1 rechts, 1 links), 3 auf das Centrum des Marks der Grosshirnhemisphäre (2 rechts, 1 links), 2 auf das Corpus callosum, 1 auf die Corpora quadrigemina, 1 auf den Pons, 1 auf beide Linsenkerne, 1 auf das Crus cerebri med., 1 auf den linken Seitenventrikel, 1 auf den rechten Schläfenlappen, 1 diffuse auf die Grosshirnrinde, 1 auf die Pia der Basis und 1 auf die Basis cranii. Ein wesentlicher Unterschied zwischen beiden Hemisphären tritt nicht hervor.

In den 10 Fällen, wo sich das Gliom im Cerebellum fand, sass es 4 Male in der Mitte des Markkernes, 2 Male in der rechten, 1 Mal in der linken Hemisphäre, 2 Male an der Basis und 1 Mal im 4. Ventrikel.

Im Rückenmark wurde in allen 5 Fällen die Neubildung in der Substanz der Medulla spinalis selbst gefunden. nur 1 Mal fanden sich Gliomknoten in der Dura mater spinalis.

Ueber die von den Gliomen intra vitam verursachten Symptome lässt sich nur wenig sagen, was für diese besonders charakteristisch wäre. Dem Glioma retinae sind besonders eigen der nicht mit Schmerzen verbundene Verlust des Sehvermögens, der eigenthümliche metallische Reflex in der Tiefe des Auges, die Netzhautablösung, die vermehrte Tension des Augapfels und später der

Exophthalmus mit reactiven Erscheinungen; häufig finden sich dabei noch Strabismus und Pupillenerweiterung verzeichnet. Die Symptome, welche die auf das Gehirn und Rückenmark beschränkten Gliome machen, sind eben die aller Tumoren im Centralapparat und haben nichts für Gliome Pathognomonisches, doch mag erwähnt werden, dass — wohl wegen des langsamen Wachsthums — die Gliome in vielen Fällen lange latent geblieben sind, denn in vielen Fällen ist die Krankengeschichte nichts weniger als reich an Angaben über Hirnsymptome, während in cadavere sich ein Gliom von beträchtlicher Grösse fand. In anderen Fällen traten hingegen wieder stürmische apoplectische Symptome auf, wo dann bei der Autopsie ein Gliom mit Blutungen sich präsentirte (was seine Erklärung in dem grossen Gefässreichthum findet, durch welche diese Neubildung sich auszeichnet). In Beispielen dieser Art waren die Gliome immer solitär.

Was die Häufigkeit des Glioms bei den verschiedenen Geschlechtern anlangt, so steht das weibliche Geschlecht dem männlichen nur um Weniges nach. Wenn Brailey*) behauptet, dass das Gliom des Auges mit Vorliebe männliche Personen befalle, so finde ich diese Behauptung nicht bestätigt, denn in den 45 Fällen ist 20 Mal das männliche und 20 Mal das weibliche Geschlecht als Träger angegeben, in 5 Fällen fehlt die Geschlechtsangabe. Auch muss ich der Angabe des genannten Autors darin entgegentreten, dass das Gliom des Auges überwiegend links gefunden wird, denn unter den gesammelten Fällen ist 8 Male das linke und 16 Male — also gerade doppelt so häufig — das rechte Auge der Sitz der Neubildung. Bezüglich des Glioms im Gehirn und Rückenmark prävalirt das männliche Geschlecht um Weniges, denn unter den 54 Fällen ist das männliche 29, das weibliche 24 Male vertreten, 1 Mal fehlt die Geschlechtsangabe.

Ein wesentlicher Unterschied in Bezug auf das Alter ist zwischen den Gliomen des Auges und denen des Gehirns und Rückenmarks zu verzeichnen. Die ersteren gehören mit der grössten Mehrzahl dem frühen Kindesalter an. Von den 45 Fällen fallen 34 in die Zeit von 6 Monaten bis zum 5. Lebensjahre incl. Auf das Alter von 5—10 Jahren kommen 6 Fälle und nur 3 erreichen eine höhere

*) Ophthalm. Hosp. Rep. VIII. 3. Mai 1876.

Ziffer; in 2 Fällen wird das Alter nicht angegeben, doch ist gesagt, dass die Inhaber Kinder waren. Von den Gehirngliomen kommt nicht ein einziges auf das frühe Alter, welches die meisten Augengliome bot, sondern hier prävaliren deutlich das 3. und 6. Decennium. Es fallen in die Zeit von 5—10 Jahren 3 Fälle, von 10—20 Jahren 6 Fälle, von 20—30 Jahren 16 Fälle, von 30—40 Jahren 8 Fälle, von 40—50 Jahren 7 Fälle, von 50—60 Jahren 10 Fälle, von 60—70 Jahren 1 Fall. Nur 1 Mal war der Träger 74 Jahre alt und in 1 Falle existirt keine Altersangabe.

In Hinsicht auf die Beschreibung der cellulären Zusammensetzung der Gliome, welche unter den 99 Fällen in 64 ausführlicher gegeben ist, kann man, ohne der Sache irgend welchen Zwang anthun zu müssen, 3 Kategorieen aufstellen. In die erste gehören die Gliome, die aufgebaut sind aus embryonalen Elementen, Rundzellen, theils ohne, theils mit Kern und geringem Protoplasmasaum; der Zellinhalt ist granulirt, die Intercellularsubstanz sehr gering, theils homogen, theils feinkörnig und feinfaserig; die meisten Gliome dieser Art sind besonders als sehr gefässreich beschrieben. In die zweite Reihe sind die Gliome zu stellen, welche zusammengesetzt sind aus verschieden grossen und sehr vielgestaltigen — runden, ovalen, polygonalen, spindelförmigen etc. —, mit einem Worte aus polymorphen Zellen mit Kern und wenig Protoplasma, welche mehrere, im Allgemeinen aber doch nur kurze Ausläufer erkennen lassen. Die Intercellularsubstanz ist auch hier gering, erscheint aber im Vergleich mit der des vorerwähnten Glioms mehr streifig und faserig. Gefässe sind auch hier meist zahlreich. Die Gliome der dritten Klasse endlich zeigen wieder im Bau der einzelnen Elemente mehr Gleichmässigkeit, insofern als fast alle Zellen Dependenzen aufweisen, welche allerdings durch ihren variablen Austrittspunkt vom Leib der Zelle und durch die Art ihres Verlaufes bedingen, dass fast keine Zelle mit ihren Ausläufern der anderen vollkommen gleicht. Der Zellleib hat aber fast bei allen gleiche Grösse und eine in nur engen Grenzen schwankende — runde oder ovale — Form. Das Protoplasma ist in der Regel gering, oft ist Kern und Kernkörperchen sehr deutlich. Durch die Fortsätze erscheinen die einzelnen Zellen in den verschiedenartigsten Bildern, spindel-, pinsel-, spinnen- und unregelmässig

sternförmig. Die Intercellularsubstanz wird fast nur von den Dependenzen der Zellen gebildet. Gefässe sind auch hier fast immer in reicher Anzahl vorhanden.

Zu dem Bau der ersten Reihe finden sich unter den 64 Fällen 25 Paradigmata, und es ist die Thatsache nicht uninteressant, dass diese Gliome, mit Ausnahme eines einzigen, das im Kleinhirn sass, ihren Sitz im Auge hatten und nur bei jugendlichen Individuen angetroffen wurden. Gliome von histologisch sehr polymorphem Bau werden in den 64 Fällen 27 Male beschrieben, 21 von ihnen gehören dem Gehirn- und Rückenmark, nur 5 dem Auge und 1 dem N. acusticus an. In 11 Fällen endlich hatten die Neoplasmen den spinnen- oder pinselzelligen Bau und wurden, mit Ausnahme eines einzigen, in welchem die Medulla spinalis den Sitz abgab, lediglich im Gehirn gefunden.

Von nicht geringem Interesse sowohl in pathologisch-anatomischer wie klinischer Hinsicht ist die Frage nach der Häufigkeit der Metastasenbildung bei Gliomen. Unter den gesammelten Fällen sind in 14 solche eingehender beschrieben. Diejenigen, in denen beide Augen entweder gleichzeitig oder das eine — in den meisten Fällen ist es das rechte — etwas später erkrankte, der ganze Cerebrospinalapparat aber und auch die anderen Organe des Körpers normal waren, sind nicht zu den Metastasen gerechnet. Abgesehen von 5 Fällen, in denen Metastasen mit grösster Wahrscheinlichkeit anzunehmen waren, wo aber die Section und nähere Untersuchung nicht gestattet wurden, und von zweien, bei denen Tumoren, das eine Mal im Gehirn, das andere Mal im Gesicht gefunden wurden, wo aber nicht gesagt ist, ob diese Gliome waren, konnten also in 13,9 pCt. aller Fälle Metastasen mit Sicherheit constatirt werden. Sie verbreiteten sich über das Gehirn und dessen Gefässhaut, über die Pia des Rückenmarks und von hier in dessen Substanz hinein, über die Knochen und Weichtheile des Schädels und des Gesichts in die Leber, Nieren, Ovarien und die Retroperitonealdrüsen. Es verdient hervorgehoben zu werden, dass die metastasirenden Gliome hinsichtlich ihres Baues in 11 Fällen in die erste der oben erwähnten Kategorieen gehören; nur einmal bestand das primäre Gliom und seine Metastasen aus polymorphen Zellen, in 2 Fällen ist der Bau nicht näher beschrieben; es fand sich aber kein Gliom der 3. Reihe, welches Metastasen gebildet hatte. In diesen 14 Fällen

war 12 Male das Gliom des Auges, 1 Mal das des Grosshirns und 1 Mal das des Kleinhirns primär.

In 4 Fällen, wo das primäre Gliom im Bulbus sass, und Metastasen sich an der Hirnbasis fanden, wurde ein directer Zusammenhang zwischen beiden durch das Foramen opticum nachgewiesen.

Die Frage nach den Bahnen, welche die Gliomelemente bei Metastasirungen einschlagen, ob Blut- oder Lymphwege, oder ob sie sich per continuitatem, das heisst dadurch, dass sie die Gewebe der Nachbarschaft gewissermaassen einschmelzen, verbreiten, lässt sich aus den aus der Literatur vorliegenden Fällen noch nicht mit unumstösslicher Gewissheit entscheiden, und es scheint mir auch, als wenn auf diesen Punkt nicht immer sehr viel Gewicht gelegt worden ist. In 7 unter 14 Fällen existiren darüber keine Angaben; 4 Male sind die Lymphbahnen als die Verbreitungswege der Gliomelemente hingestellt worden, und dieser Auffassung muss ich mich in den beiden oben genauer beschriebenen Fällen anschliessen. Einmal, und zwar von Bizzozero, werden die Blutbahnen als die Wege der Generalisation der Gliome bezeichnet.

In Rücksicht auf die Gliome, welche eine operative Behandlung zuliessen, also ihren Sitz im Auge hatten, will ich zum Schluss noch bemerken, dass in 10 Fällen nach der Exstirpation das Auftreten eines baldigen Recidivs verzeichnet ist. 9 von diesen aber zeigten bei der Autopsie ausgedehnte Metastasen, und der eine, bei dem die Section nicht gestattet wurde, war deren dringend verdächtig; es war also hier immer schon zu spät operirt. In den meisten anderen Fällen ist das Ausbleiben eines Recidivs ausdrücklich bemerkt, nur in der Minderzahl ist über den weiteren Verlauf nach der Operation nichts bekannt gegeben.

Casuistik.

Gliome.

1. A. v. Graefe (Archiv f. Ophthalm. XII. 1866. 2. S. 100 ff.), W., 6 J., Coma. Strabismus diverg. Exophthalm. und fast vollständige Amaurose des linken Auges. Convulsionen und Trismus neben Paralyse des rechten N. abducens, Kopfschmerz, Fieber, Erbrechen, Puls klein, erst verlangsamt, später beschleunigt. — Apfelgrosses Gliosarcom des rechten Corpus striatum und ein Gliosarcom hinter dem Türkensattel an der Hirnbasis

von 3 Ctm. Länge und $2^1/_2$ Ctm. Breite. Beide stehen im Zusammenhang. Gliom hinter dem Bulbus im Muskeltrichter der Orbita enucleirt. — Mikroskp. Gliomzellen im Orbitaltumor, auch im N. opt. Gliosarcomstructur in den Grosshirntumoren. — Eiterige Meningitis. Pat. hatte vor 3 Jahren einen Fall auf den Kopf erlitten.

2. Rühle (Berl. klin. Wochenschr. 1867. No. 22), M., 12 J. Intelligenz nie getrübt. Ptosis rechts und Strab. converg., Convulsionen, Kopfschmerz, Erbrechen. — Glioma Thal. opt. dextr. gänseeigross, gallertartig mit dem Residuum einer Blutung im Centrum. Die erwähnten Symptome waren erst vor 3 Wochen nach einem Stoss gegen den Kopf aufgetreten.

3. Derselbe (ibidem), M., 32 J., Stumpfsinn, schwankender Gang nach links, Kopfschmerz, der im starken Paroxysmus auftritt. Tod an Respirations- und Circulationsstörungen im Anfall von Kopfschmerz. — Grosses Gliom in der rechten Grosshirnhemisphäre (mehr als Hühnereigross). Rindfleisch hatte beide Tumoren (in Fall 2 und 3) untersucht und sie für Glioma nach der Definition von Virchow erklärt.

4. Schüppel (Arch. der Heilkunde VIII. 1867. S. 113 ff.), M., 50 J. Intelligenz stets frei, Pat. war Potator. Lähmung der Extremitäten, nur der linke Arm kann etwas bewegt werden. Sphincterenlähmung. Pelzigsein. Formication in den Unterextremitäten, Gürtelgefühl. Pulsfrequenz 90—108. Verstopfung. Erbrechen. — Gliom im Kleinhirn, im unteren Theile der Halsanschwellung (Medulla daumendick), in der Peripherie apoplectische Cysten, ebenso in der Medulla oblong. — Mikroskp.: Massenhaft rundliche Kerne, einige Zellen mit geringen Protoplasmamassen und mehrfachen Kernen in einer Grundsubstanz, die an einzelnen Stellen fein punktförmig, an anderen als ein Netzwerk feinster Fäserchen erscheint, welche die Zellen und Kerne verbinden. Gefässreichthum. Ausserdem fanden sich bei der Section Hämorrhagieen frischeren Datums in der grauen Substanz des Dorsaltheils des Rückenmarks.

5. Schiess-Gemuseus (Arch. für Ophthalm. XIV. 1868. 1. S. 73), M., 9 J. Amaurose links seit dem 5. Lebensjahre. Seit 1 Jahr bestand Linsentrübung und adhäsive Iritis; es trat Accomodationsbeschränkung rechts auf. — Gliom der Retina, sehr gefässreich. Der N. opt. verschwand in der Geschwulstmasse. Enucleation. Recidiv danach. — Mikroskp.: Runde und längliche Zellen in einem Netz faserigen Gewebes. — Ausser dem Glioma retinae ein Fibroma choroideae mit wahrer Verknöcherung. Fibröse Degeneration des Glaskörpers. Sympathische Erkrankung des rechten Auges.

6. Lebrun (Ann. d'Ocul. [LX. 9. Ser. X.]. 5. Journ. de Brux. XLVII. p. 419. 1868), M., 27 J. Strabismus, Exophthalmus und Amaurose Ocul. dextr. Sub finem vitae auch Amaurose Ocul. sin. Convulsionen. — Glioma retinae ocul. dextr. Scleralstaphylom an der äusseren Seite des Sehnerven desselben Auges. Das Gliom hatte $^2/_3$ des Glaskörpers verdrängt und folgte ganz der Ausdehnung der Retina. Enucleation. Kein Recidiv. — Mikroskop. bestand der Tumor fast ganz ausschliesslich aus Körnern, ähnlich denen der Retina. N. opt. 6 Mm. dick nahe der Geschwulst, in ihm keine Nervenfasern, sondern statt deren nur die erwähnten Körner in einem spärlichen Maschenwerk liegend. — Ausführliche Section scheint nicht gemacht zu sein.

7. Lauchlan Aitken (Edinb. med. Journ. XIV. p. 225 [No. CLIX.]. Septbr. 1868), M., 50 J. Melancholie, Gedächtniss abgeschwächt. Coma. Erbleichung des Gesichtsfeldes und dann fast totale Amaurose auf beiden Augen. Schwäche im linken Bein. Pat. neigte sich zu dieser Seite über. Stirnkopfschmerz. Diarrhoe, Hämaturie. — Wallnussgrosses Gliom in der Substanz des vorderen rechten Hirnlappens, gerade an der Fossa Sylvii. Tumor undeutlich abgegrenzt. Umgebung grau erweicht. — Mikrosk.: Weissen Blutzellen ähnliche, verschieden geformte kleine Zellen. Intercellularsubstanz bestand aus feinen Fasern, welche zwischen den Zellen nach allen Richtungen verliefen. — Ein einzelner Sinnesnerv war anatomisch nicht beeinträchtigt. Nach dem Verf. sollen Gliome nur in den Hemisphären, und zwar meist in der rechten vorkommen.

8. P. A. Malsten u. C. A. Blix (Sv. läk. sällsk. förhandl. — Nord. med. ark. II. 1. No. 7. p. 5. Hygiea p. 218. 1869), W., 29 J. Funkensehen, Diplopie und herabgesetztes Sehvermögen links. Schwindel. Kopfschmerz, Ohrensausen, Erbrechen. — Im Kleinhirn ein rundes, 3—$3^1/_2$ Ctm. im Durchmesser haltendes Gliom, mit dem hinteren oberen Umfang mit dem Kleinhirn zusammenhängend und in den 4. Ventrikel hineinragend. Med. obl. und Pons abgeflacht. — Papillae opticae stark geschwollen, umgeben von einem Kranz capillärer Blutung. — Medullargliom, sehr gefässreich. — Mässiger Hydrops ventriculorum. Der Tod erfolgte sehr plötzlich, vielleicht durch Druck der schwellungsfähigen Geschwulst auf die Med. obl. und Vaguskerne.

9. E. Winge (ibidem. p. 274. 1869), M., 21 J. Plötzliche Amaurose beiderseits. Ohne Schwäche in den Beinen konnte Pat. weder gehen, noch stehen; der Schwindel hörte auch in der Rückenlage nicht auf. Convulsionen. Schmerzen im Hinterkopf, Pyrosis. Erbrechen. — Gliom an der Basis der linken Kleinhirnhemisphäre, 3″ breit und $1^1/_2$″ dick. Pons und Med. verschoben. — N. acust. und facialis mit Geschwulstmasse infiltrirt. N. opt. und Chiasma in eine gallertartige Masse umgewandelt. — Mikrosk.: Kleine Rundzellen, zwischen denen Spindelzellen mit langen Ausläufern. Sehr gefässreich, stellenweise fettig entartet. — Ausserdem bedeutender Hydrocephalus, enorme Erweiterung der Ventrikel.

10. Heymann und Fiedler (Arch. f. Ophthalm. XV. 2. 1869. p. 173. W., 3 J. Blindheit auf dem linken Auge. Bulbus Hühnereigross. Cornea vertrocknet, mit Krusten bedeckt. Abnahme des Sehvermögens rechts. Krämpfe in Armen und Beinen. Plötzliches Aufschreien. Erbrechen, Fieber. — Gliome an der Basis des Grosshirns und in der Diploe des Schädels. Chiasma nicht zu finden. Rechter N. opt. ging normal unter der Geschwulst nach vorne. — Gliom, welches links die ganze Orbita ausfüllte und den Sehnerven um das Dreifache vergrösserte. Bulbushöhle rechts vom Gliom eingenommen. Vorderer Augenabschnitt, Sclera und Sehnerv hier normal. — Recidiv nach 14 Tagen in der Orbita. — Alle Tumoren bestanden aus runden, dicht gedrängten Kernen und waren namentlich im Gehirn sehr gefässreich. Ausläufer der Zellen wurden nicht gefunden. Die runden Zellen lagen in einem feinen Fasernetz. — Metastasen in der Diploe des Schädels, an der Basis des Grosshirns, im linken

Ovarium, in der Lendengegend, aus dem retroperitonealen Raum hervorgehend, mit der Haut verwachsen. — Linker Orbitaltumor hing durch die Fissura orb. sup. mit denen an der Basis zusammen. — 6 Wochen nach Enucleation des linken Auges der Tumor im rechten nachweisbar. 8 Wochen post operation. flache Vorwölbung auf dem Rücken an der linken Seite des Kreuzbeins. Die Verbreitung vom linken zum rechten Auge auf dem Wege des Chiasma ist mit Bestimmtheit auszuschliessen; es entstand das Gliom nach dem Verf. rechts selbstständig. Die anderen Metastasen entstanden durch den Säftestrom.

11. Schiess-Gemuseus u. C. E. E. Hoffmann (Virchow's Arch. XLVI. 1869. S. 287 ff.), M., Alter leider nicht angegeben. Somnolenz. Links, später auch rechts vollständige Blindheit. Starker Exophthalm. Perforation der Cornea rechts. Leichte Convulsionen. Kopfschmerz (häufiges Aufschreien und Greifen in den Nacken). Verweigerung der Nahrung. Abmagerung. — Gliom beider Bulbi; rechts war fast die ganze Bulbushöhle eingenommen. Sclera hier stark verdünnt, ihr Gewebe intact, nirgends durchbrochen, doch lässt sich eine Wucherung in das peribulbäre Gewebe nachweisen. Choroidea fehlt hier. Links hat der Tumor die Netzhaut überall ersetzt und dringt in die Choroidea und den N. opt. vor, letzterer selbst jedoch hier wie rechts unverändert. — Dichtgedrängte rundliche Zellen, welche von einem leicht faserigen, sehr gefässreichen Gewebe getragen werden. In letzterem theils fettige Degeneration, theils Verknöcherung. — Metastasen in den Knochen der Gesichts-, Stirn- und Schläfengegend; in der Dura mater, der Leber und den retroperitonealen Drüsen. Gehirn selbst nirgends betheiligt. Zusammenhang nicht nachweisbar. — Bemerkenswerth ist das Freibleiben der Nn. optici, welche von A. v. Graefe als die Hauptleiter bei dem Umsichgreifen intraocularer Tumoren bezeichnet werden.

12. Hjorth og Heiberg (Om Gliomets Malignidet. Nordisk med. Ark. 1869. Bd. I. No. 22), M., $1^1/_2$ J. Sopor, Unruhe mit Aufschreien, Coma. Links Amaurose und Exophthalm. Enucleation. Bald darauf Amaurose rechts. Linke Pupille erweitert. Leichte Convulsionen. Würgen, Erbrechen. — Gliome an der Basis des Frontallappens links, am mittleren Lappen, das Chiasma ersetzend, vom vorderen Theile des Corp. str. in den Seitenventrikel dringend, an den Austrittsstellen der Nn. trig., fac. und acust., vag. und glossopharyng., an der convexen Oberfläche der Gyri und im Plex. choroideus, die Ganglia Gasseri infiltrirt. — Gliom am linken enucleirten Bulbus sass in Chor. und Retina. N. opt. verdickt und infiltrirt; auch der N. opt. rechts infiltrirt und verdickt vom Chiasma bis zum For. opt., in der Orbita aber ist er beinahe intact, und der Process setzt sich hier fort im Bindegewebe zwischen äusserer und innerer Opticusscheide. — Baldiges Recidiv. — Dicht aneinander liegende, runde oder polyedrische oder ovale Zellen, ähnlich denen der gesunden Netzhaut. Viele hatten einen grossen Kern von wenig Protoplasma umgeben. Die intracraniellen Geschwülste gefässreicher und mehr Bindegewebe enthaltend. — Metastasen an der Grosshirnbasis, am Corp. striat., an den Austrittsstellen der Nn. trig., fac. und acust., an der Convexität und im Plexus choroid.; durch das For. opt. auf das Gehirn übergehend. — Besonders bemerkenswerth ist die rückgängige continuirliche Fortpflanzung vom Bulbus zum Gehirn und

wieder längs des rechten N. opt. vorwärts. Bezüglich der separaten Eruptionen ist zu bedauern, dass nur die Section des Kopfes erlaubt wurde. Es ist die Frage, ob das Gliom in der Retina zuerst enstanden; dass hier die stärksten retrograden Veränderungen waren, will dem Verf. nicht als Grund für diese Annahme erscheinen, wie es Hirschberg als beweisend ansah.

13. Iwanoff (Arch. für Ophthalm. XV. 2. 1869. S. 72), M., 2 J. Rechte Pupille ad maximum erweitert, im Innern gelbweisser Glanz. — Glioma retinae rechts. Haselnussgross, gleich hinter der Linse, an der Netzhaut, an der inneren Netzhautoberfläche (nach dem Glaskörper zu); ausserdem viele kleinere Knötchen. Enucleation des Bulbus. — Stäbchen-, äussere Körner-, Zwischenkörner- und endlich Molecular- und Ganglienschicht vollständig normal, nur die Nervenfaserschicht mit runden, grosse Kerne enthaltenden Zellen überfüllt, welche die Stelle der geschwundenen Nervenfasern einnehmen. Innere Enden der Radiärfasern deutlich sichtbar und bedeutend verdickt. Der grosse Tumor bestand aus kleinen Rundzellen. Spuren von Zwischensubstanz und viele Gefässe.

14. H. Green (Glioma of cerebellum. Transact. Soc. Vol. XX. p. 24. 1870), M., 9 J. Betäubung, weite Pupillen, steifer Nacken, wenig Macht über Arme und Beine, heftiger Schmerz im Vorderkopf, Erbrechen. — Gliom mitten im Cerebellum von der Grösse einer Orange. — Ausserdem bestand Hydrocephalus chronicus.

15. P. Hedenius (Fem fall af svulster i Cerebrospinalapparaten. Upsala Läkarefören. Förhandl. Bd. 5. p. 193. 1870), W., 32 J. Grosses, weiches, gefässreiches Gliom im rechten Thal. opt. Kleinere Gliome im rechten Frontal- und Occipitallappen, welche als Metastasen anzusprechen sind. — Die Multiplicität des Glioms wird besonders hervorgehoben.

16. Sutton (Case of tumor of the crus cerebri. Brit. med. Journ. Feb. 5. 1870), M., 25 J. Bewusstlosigkeit. Ptosis des linken oberen Augenlides, unsicherer Gang. Apoplexie mit zurückbleibender Hemiplegie rechts. Fieber. — Gliom, das den grössten Theil des Crus cerebri medii sin. und noch einen kleinen Theil des rechten einnahm. — Auf der linken Seite des Grosshirns fand sich ausserdem eine Erweichung.

17. Tay (Tumor of cerebellum. Med. Times and Gaz. Aug. 13. 1870), M., 9 J. Beiderseits das Bild einer Neuritis optica. Lähmung der unteren Extremitäten. Kopfschmerz, Erbrechen. — Gliom im Cereb., welches nach vorne bis zu den Corpp. quadrig. reicht. — Ausserdem fand sich der 4. Ventrikel stark durch Flüssigkeit ausgedehnt.

18. Schiess-Gemuseus (Mon.-Bl. für Augenheilk. VIII. Juli 1870. S. 213), M., $2^1/_2$ J. Intelligenz normal. Gelbweisser Reflex im rechten Augenhintergrund, vermehrte Tension. Motilität und Sensibilität normal. Gut genährt. — Glioma retinae, erst seit 2 Wochen war der weisse Reflex bemerkt. Enucleation. Kein Recidiv nach $1^1/_2$ Jahren. — Gewöhnliche Gliomstructur; an einigen Stellen fettige Metamorphose. — Verf. will sich in diesem Fall überzeugt haben, dass das Gliom von der Körnerschicht der Retina ausgegangen.

19. Hirschberg (Mon.-Bl. für Augenheilk. VIII. Juli und Aug. 1870. S. 196), W., 3 J. Intelligenz normal. Blindheit rechts; Pupillenerweiterung. Ptosis des rechten unteren Augenlides. Schmerzen und Spannungsvermehrung im rechten Auge. Starke Abmagerung. Pulsbeschleunigung und Fieber. — Gliom der Netzhaut; Ablösung der Netzhaut. Sehnerv normal. Choroidea infiltrirt. Enucleation. — Dichtgedrängte, kleine Rundzellen, verhältnissmässig reiches Fibrillennetz: Spindelzellen ziemlich reichlich. — Ob die Enucleation nützte, ist nicht angegeben, auch nicht, ob der N. opt. bereits gliomatös entartet war.

20. Brucelius u. Blix (Sv. läk. sällsk. förhandl. 1870. p 25. — Nord. med. arkiv. II. 4. 1870. No. 27. p. 20), W., 38 J. Trübung des Sehfeldes, bisweilen Diplopie. Abnahme des Gehörs. Schwierigkeit beim Sprechen und Schlingen. Schwäche in den linken Extremitäten. Facialisparese rechts. Plötzliche Kopfschmerzen bei vornübergebeugter Stellung. Formication in Armen und Beinen — Gliom vom linken Thal. opt. ausgehend, welches frei in den 3. und 4. Ventrikel hineinragte und Hühnereigross war. — Mikrosk.: Medullargliom. — Ausserdem die Hirnventrikel durch wässerige Flüssigkeit ausgedehnt. Todesursache vielleicht Druck auf die Vena magna Galeni und vermehrter Erguss in den Ventrikel.

21. Battmann (Inaugural-Dissertation. Leipzig. 1870), W., 52 J. Blindheit und vollständiger Untergang des rechten Auges binnen 2 Jahren. — Glioma retinae. — Retina abgelöst, Stäbchenschicht fehlte. Körnerschicht verdickt. An einigen Stellen Durchbruch der kernreichen Anhäufung von der Retina nach der Choroidea. Letztere von der Geschwulst nicht zu trennen. Auch die Sclera mit Kernhaufen durchsetzt. — Nach aussen von der Mamma ein Faustgrosser höckeriger Tumor.

22. Battmann (ebendas.), ?, 1 J. Blindheit auf beiden Augen und später gänzliche Zerstörung der beiden Augen. Tod durch Kachexie. — Gliome in der vorderen und mittleren Schädelgrube, von der Hirnhaut bedeckt. Gliom hinter dem linken Bulbus, den N. opt. umschliessend; beide Bulbi mit Gliommassen erfüllt. — Mikrosk. bestanden die Geschwülste im Wesentlichen nur aus angehäuften Kernen; sehr gefässreich, mit Hämorrhagien durchsetzt. — Metastasen unter der Gesichtsmusculatur links bis zur Mitte des Jochbogens und in die Orbita übergehend. In der Mitte der Stirn communicirend mit der intraorbitalen Geschwulst. Haselnussgrosses Gliom unter dem Periost des absteigenden Kieferastes. Durch das For. opt. mit dem cerebralen Gliom und denen an Stirn und Wange ein Zusammenhang per continuitatem nachweisbar. — Die nicht intraoculären und intracraniellen Gliome enthielten weniger Gefässe, waren aber mit zarten Auflagerungen von Knochen besetzt.

23. Hirschberg u. Happe (Arch. f. Ophthalm. XVI. 1870. S. 297ff.), W., 20 Woch. Intelligenz normal. Blindheit zuerst rechts, nach 6 Monaten auch links. Perforation rechts. Motilität normal. Unerträgliche Schmerzen. — Glioma retinae beiderseits; rechts war es von der Pars ciliar. retinae und den unmittelbar daran stossenden Theilen der Netzhaut ausgegangen und nach innen (dem Glaskörper) zu gewachsen. Hintere Bulbushälfte normal. — Kein

Recidiv nach der Enucleation. — Mikrosk. bekannte Gliomstructur. — Die Geschwulst war schon gleich nach der Geburt rechts bemerkt worden. Sicher war hier die Neubildung angeboren und im anderen Auge ebenfalls selbstständig entstanden.

24. Borland (Cases of glioma. Boston med. and surg. Journ. May 11. 1871. p. 317), W., 44 J. Schlingbeschwerden, allgemeine Schwäche. Stirnkopfschmerz. Appetitlosigkeit, harte Verstopfung. — Gliom im Centrum der linken Grosshirnhemisphäre im Vorderhorn des linken Seitenventrikels, 1 Zoll lang, 3 Zoll dick.

25. Borland (ibidem), W., 1 J. Hornhautgeschwür, später Phthisis bulbi dext. Sprachstörung, Schwindel, Tremor der linken Hand und Unterextremitäten, der mit Paralyse der linken Unterextremität endete. Paralyse der ganzen rechten Gesichtshälfte. Kopfschmerz. Salivation aus den Speicheldrüsen. — Gliom am Tentorium cerebelli, ca. $1^1/_2$ Zoll im Durchmesser, mit der Gehirnsubstanz nur lose verbunden. Es ging aus von der Umhüllung des N. acust., mit dem es durch festes, faseriges Gewebe zusammenhing. — Medullargliom, sehr gefässreich; im Innern Blutung.

26. Hjelt (Fall af Glioma cerebelli. Finska läk. sällsk. förhandl. 1871. Bd. 12. p. 275), W., 29 J. Vergrösserung der linken Pupille ohne Sehstörung. Kopfschmerz, Anämie, Erbrechen. — Gliom im Thalamus, zum Theil deutlich begrenzt, zum Theil in normale Hirnsubstanz übergehend. — Mikrosk. sehr zellenreich, Zellen im Ganzen klein, dazwischen auch grössere von Spindelform, die namentlich längs den Gefässen lagen. Sehr gefässreich. — Plötzlicher Tod.

27. Hirschberg (Arch. für Augen- u. Ohrenheilk. II. 1. 1871. S. 221), W., $2^1/_2$ J. Blindheit des rechten Auges. Strabismus convergens oc. dext. (Exquisites amaurotisches Katzenauge.) — Glioma retinae rechts, an der Innenfläche der Pars ciliar. retinae eine grosse Anzahl kleiner weisser Herde und Knötchen, von dem Aequator nach innen die Netzhaut in toto verdickt. Enucleation. Kein Recidiv. — Netzhautstructur, besonders an der medialen Seite, untergegangen, an ihrer Stelle nur dichte kleine Rundzellen. Choroidea mikroskopisch normal. N. opt. gesund.

28. Derselbe (ebendas.), M., $2^1/_2$ J. Blindheit auf dem linken Auge. (Exquisites amaurotisches Katzenauge.) — Glioma retinae links, füllte die Hälfte des Cavum bulbi aus. Die Choroidea zeigte nur auf dem Pigmentepithel weisse Punkte; ihr Gewebe selbst, sowie der Sehnerv normal. Enucleation. — Die Verdickung der Netzhaut betraf die innere Körnerschicht, die äussere war nicht verdickt.

29. Katz (ebendas., S. 235), W., Alter nicht angegeben. Intelligenz normal. Blindheit, vergrösserter Bulbus. Pupille erweitert. Motilität, Sensibilität, Verdauung, Temperatur, Puls etc. normal. — Glioma retinae, N. opt. erheblich verdickt, grauröthlich, entbehrt der normalen Streifung. Enucleation. — Mikrosk. Rundzellen, gefässreich, auch im N. opt. fanden sich Rundzellen. Auch in der Choroidea kleine Gliomnester. — Die Netzhautgeschwulst selbst zeigte grössere und kleinere Verdickungen, die grösste vom Umfange eines Haselnusskerns.

30. Derselbe (ebendas., S. 239). M., 2 J. Intelligenz normal. Blindheit und vergrösserter Bulb. rechts. Motilität. Sensibilität. Verdauung. Temperatur, Puls etc. normal. — Glioma retinae. Sclera erhalten. Auch hinter dem Bulb. rings um den verdickten N. opt. Geschwulstmasse. — Enucleation. Recidiv und Tod. — Im Bulbusraum die ursprüngliche Netzhautgeschwulst und die sie schalenförmig umhüllende, aus der Choroidea hervorgegangene Markschwammmasse noch getrennt sichtbar. — Parotisanschwellung der entgegengesetzten Kopfseite, die solide war; ob Metastase, ist nicht erwähnt. — Rechter Bulbus in eine Apfelgrosse Geschwulst verwandelt, welche bereits jauchte.

31. Knapp (ebendas., S. 158), M., 8 J. Intelligenz normal. Blindheit und Reizsymptome links. Pupille weiter, unbeweglich. Motilität. Sensibilität. Verdauung. Temperatur. Puls etc. normal. — Glioma retinae. Netzhaut trichterförmig abgelöst. Kleine halbkugelige Erhöhungen auf der äusseren Fläche der Netzhaut. N. opt. ausserhalb der Sclera ganz normal. — Enucleation, kein Recidiv. — Mikrosk. hatten die äussere und auch innere Körnerschicht die Ursprungsstätte der Neubildung abgegeben. Kleine runde Zellen, spärliche, gleichartige Grundsubstanz; viele dünnwandige Gefässe. — Bemerkenswerth war, dass die Geschwulst den Glaskörper einnahm und von der abgelösten Netzhaut und der Pars ciliar. eingehüllt war. Verf. erklärt dies Verhalten durch den Ausgang der Neubildung von den äusseren Netzhautschichten.

32. Ulr. Rusconi (Riv. clin. I. 6. 1871. p 16), ?, 2 J. Blindheit rechts. — Gehirn und Nerven normal, mit Ausnahme des N. opt. dext., der atrophisch war. Glioma retinae. Vom Bulb. war nur noch die Sclera erkennbar. — Metastasen in den Kopfknochen, der Leber, der rechten Niere und dem rechten Ovarium. Kein Zusammenhang. — Träger war mit Asymmetrie des Schädels geboren. Die Erkrankung machte schnell den gewöhnlichen Verlauf durch.

33. Geissler (Klin. Mon.-Bl. für Augenheilk. IX. April 1871, S. 102), M., $^1/_2$ J. Intelligenz normal. Schimmer des amaurotischen Katzenauges zuerst links, nach 4 Monatan auch rechts. Starker Nystagmus beiderseits. Häufiges Aufschreien in der Nacht. — Glioma retinae in beiden Bulbis. Linker Bulbus ganz zerstört. Von den Muskeln nur noch der M. levator erhalten. Geschwulst mit der Augenhöhle nirgends verwachsen. Sehnerv ganz platt, atrophisch. — Wechselndes Weich- und Hartwerden des Bulbus, nach $1^3\,_4$ Jahren Perforation des linken Auges, wo das Gliom noch bis zur Apfelgrösse wucherte. Bemerkenswerth ist, dass im rechten Auge die Lichtempfindung noch etwa 10 Monate nach der ersten sichtbaren gliomatösen Entartung erhalten war.

34. J. Bizzozero (Ueber Entwickelung der secundären Gliome der Leber. Moleschott's Untersuchungen zur Naturlehre XI. 1871. 50—51. Taf. II.). W., $1^1/_2$ J. Pat. war in Folge eines nicht operirten Netzhautglioms nach ca. 2monatlicher, nicht näher beschriebener Krankheit gestorben. — Glioma retinae. — In der Leber in der Umgebung kleinerer Knötchen diffuse gliomatöse Infiltration. Gliomzellen in den Lebercapillaren, während deren Wandung und die Leberzellen unverändert waren. Im Inneren der Knötchen oft 1 bis 8 Gliomzellen im Inneren des Leberzellenprotoplasma, wodurch die Leberzellen

vergrössert waren. In den grösseren Knoten starke, gefässhaltige Bindegewebstrabekeln und zwischen den Gliomzellen ein enges, dünnes Bindegewebsnetz. — Metastasen im Gesicht, aussen am Schädeldach, in der Leber, den Nieren und den Ovarien, wahrscheinlich auf dem Wege der Blutgefässe entstanden. — B. glaubt, dass die Gliomelemente der Leber durch den Blutstrom zugeführt werden, wodurch sowohl die diffuse Infiltratinn, als die Knötchen zu Stande kommen. Den Gehalt der Leberzellen an Gliomzellen führt er auf einen Invaginationsprocess zurück. Für die Generalisation der Geschwülste durch Fortschleppung durch die Gefässe treten auch O. Weber, Virchow u. A. ein.

35. Jung (Zeitschr. für Psychiat. XXVII. 1871, S. 702), W., 30 J. Wahnvorstellungen mit depressivem Charakter, Gehörstäuschungen, Dunkelwerden vor den Augen, wie durch einen Schleier verursacht. Bewegungsunfähigkeit, leichte Convulsionen mit Bewusstseinsverlust. Kopfschmerz im Hinterhaupt bestand seit 7 Jahren. Stuhlverstopfung. Incontinentia urinae. — Die rechte Kleinhirnhemisphäre fast vollständig von einem rundlichen harten, Hühnereigrossen Tumor verdrängt. Die Pia nach aussen über $^1/_2$ Zoll verdickt und mit der Dura an der Basis verwachsen. — Glioma (sarcomatosum nach Waldeyer). Der grösste Theil rundliche Zellen mit feinfaseriger und feinkörniger Zwischensubstanz. Einzelne Partien rein fibrös, andere aus Spindelzellen bestehend.

36. Delafield (Arch. für Augen- und Ohrenheilk. 1871), W., $1^1/_2$ J. Blindheit auf einem Auge (welchem?). — Glioma retinae, welches den Bulbusraum erfüllte, die Innenfläche der Netzhaut zur Hälfte einnahm, der anderen Hälfte nur anlag. Netzhaut nicht abgelöst. Enucleation, kein Recidiv. — Blasse, feingekörnte Zellen mit Kernen in amorpher Substanz. Netzhaut da, wo die Geschwulst ihr anlag, wohl erhalten. Choroid. und N. opt. normal. — Drei Monate früher hatte man den weissen Fleck schon bemerkt im Auge. Ausgangspunkt des Tumors war die Innenfläche der äussen Zwischenkörnerschicht.

37. Derselbe (ebendas.), ?, 4 J. Blindheit auf einem Auge. Heftige Schmerzen durch 6 Monate. Schlechter Ernährungszustand. — Glioma retinae, welches die Retina ganz zerstört hat, der Choroid. überall anliegt und in den N. opt. übergeht. Enucleation. — Rundzellen in amorpher Grundsubstanz, dazwischen grössere Zellkörper in einem Bindegewebsnetz. Choroid. und N. opt. ebenfalls infiltrirt. — Tod 1 Jahr nach der Operation.

38. Derselbe (ebendas.), W., 4 J. Blindheit auf einem Auge. Heftiger Schmerz. — Glioma retinae. Retina nicht zu erkennen. Choroid. und N. opt. verdickt durch Geschwulstmasse, die den ganzen Bulbus anfüllt. Enucleation, Recidiv. — Kleine Rundzellen. Am N. opt. sitzt die Neubildung in der Substanz des Nerven selbst und in der inneren Scheide. — Metastasen im Gehirn, am Chiasma. Ueber einen Zusammenhang nichts erwähnt.

39. Derselbe (ebendas.), M., 4 J. Blindheit zuerst einseitig. Exophthalmus. Später auch Erblindung des anderen Auges. Hemiplegie. — Glioma retinae, geht säulenförmig von der hinteren Linsenfläche zum N. opt.

Enucleation, Recidiv. — Kleine Rundzellen. — Metastasen mit grosser Wahrscheinlichkeit anzunehmen. — Kind erlag bald unter den Symptomen einer Gehirnkrankheit. Section nicht gemacht.

40. Derselbe (ebendas.), W., $2^1/_2$ J. Blindheit rechts, später auch links. Pupillenerweiterung. — Glioma retinae, das den Bulbus anfüllt; von Retina und Choroid. nichts zu erkennen. Geschwulstmasse in und um den N. opt. Enucleation, Recidiv. — Kleine Rundzellen. — Mit grösster Wahrscheinlichkeit waren die Tumoren an Schläfen und Unterkiefer Metastasen. — Tod 3 Monate nach der Operation, keine Section. Ob der Bau der Secundärgeschwülste derselbe gewesen, ist nicht gesagt.

41. E. Fleischl (Ueber Hirntumoren in histologischer Beziehung. Wiener med. Jahrbb. 1872. S. 207), Geschlecht und Alter nicht angegeben. Gliom im rechten Vorderlappen. Der marginale Antheil der vorderen Centralwindung und die davor gelegene Partie in einen derben, von den unveränderten inneren Hirnhäuten überzogenen, flach prominirenden, halbapfelgrossen Tumor verwandelt, dessen Härte nach aussen zu abnahm und sich 1 Zoll weit in die Tiefe erstreckte. Auf dem Durchschnitt Rinde und Mark noch unterscheidbar. — Kleine Zellen mit grossen Kernen und einer feinkörnigen, von vielen Fasern durchzogenen Grundsubstanz. Je weicher die Stellen, desto weniger grössere Zellen und desto weniger Fäden. Viele in Verkalkung und amyloider Entartung begriffene Kernzellen. — Auf Grund der histologischen Analyse (s. dieselbe im Original) — Entwickelung von Bindegewebe aus nervösen Elementen, Ganglienzellen — will Verf. den Tumor für ein Sarcom erklären, abweichend von den Ansichten der meisten pathologischen Anatomen. F. hält die als Gliom aufgestellte Geschwulstgattung für überflüssig, wenn nicht unberechtigt, und findet es unstatthaft, etwas mit Dingen zu vergleichen, die noch so wenig gekannt sind, wie die Neuroglia.

42. C. F. Woodsworth (Transact. of the American Ophthalmol. Soc. Ninth annual meeting. July 1873. New York 1873), M., 3 J. Erblindung zuerst links, dann auch rechts. — Linksseitiges intraoculäres Gliom. Tumor hatte sich auch hinter dem Bulbus ausgebreitet. Bald nach der Enucleation trat ein retrobulbärer Tumor am rechten Auge auf. — Am Unterkiefer und am Schädel traten Neubildungen auf, ob von demselben Bau, ist nicht erwiesen, da die Section nicht gemacht wurde. — Bemerkenswerth ist der ungewöhnlich lange Zeitraum, welcher zwischen der Perforation der Hornhaut und dem Hervorwuchern des Tumors lag, nämlich 20 Monate. Tod erfolgte ca. 2 Monate nach der Operation.

43. Goldzieher (Arch. für Ophthalm. XIX. 3. 1873. S. 134), ?, $4^1/_2$ J. Exophthalm. rechts. Beweglichkeit des rechten Bulbus beschränkt. — Gliom des N. opt., denselben concentrisch umfassend, und zwar so, dass er vor dem Eintritt in den Bulbus wieder eingeschnürt erscheint. Die Retina war secundär in allen Schichten infiltrirt. Enucleation. — Grosse Kerne mit schmalem Saum von Protoplasma im maschigen Gewebe. — Bemerkenswerth ist, dass der N. opt. zuerst erkrankte und von ihm sich der Process auf die Retina fortsetzte, was sich in dem Falle mikroskopisch feststellen liess.

44. Bouchet (Gaz. des Hôp. 49. 1874). W., 11 J. Intelligenz abgeschwächt. Abgeschwächtes Sehvermögen. Neuritis optica. Unvollkommene Paraplegie, aufsteigende Paralyse. Tod bei allgemeiner Lähmung. Kopfschmerz mit Aufschreien. Dyspnoe. Erbrechen, Fieber, Puls klein und frequent; 120, später 200. — Gliom im Kleinhirn, in der mittleren unteren Spalte tief in die weisse Substanz des Lebensbaumes eingebettet. Rinde um den Tumor sclerosirt, halb durchsichtig. — Bindegewebe mit ziemlich harten und durchsichtigen Kernen durchsetzt, die sich besonders in der Peripherie des Tumors fanden. Im Centrum Fettmetamorphose. — Ausserdem chronische Endocarditis, geringe Aorteninsufficienz. In der Pia des Grosshirns längs der Gefässe miliare Tuberkel. Tuberculöse Meningitis.

45 Th. Simon (Virchow's Arch. LXI. 1874. S. 90), M., 30 J. Stumpfsinn. Sopor. Plötzliche Erblindung, nachdem die Sehschärfe schon herabgesetzt worden war. Pat. sah auf kurze Zeit die Dinge schief. Anfangs epileptiforme Anfälle, hin und wieder krampfhafte Zuckungen. Heftige Kopfschmerzen, Druck im Vorderkopf. Erbrechen, langsamer Puls, Enuresis. — Faustgrosses Gliom in der rechten Grosshirnhemisphäre, die grossen Ganglien intact. — Spinnenzellen ohne nachweisbare Intercellularsubstanz. Die Ausläufer der Zellen bilden ein feinfaseriges Netz und könnten die Intercellularsubstanz vortäuschen. — Ausserdem Erweiterung der Ventrikel.

46. Derselbe (ebendas.), M., 14 J. Idiot. Lähmung an Händen und Füssen, Contracturen in beiden Hüft- und Kniegelenken. — Gliom im linken Ventrikel am Eingang in's Hinterhorn, Wallnussgross, hart, höckerig — Riff- und Pinselzellen mit vielen Ausläufern, die ein sehr enges Netz bilden. — Beträchtliche Erweiterung der Seitenventrikel. Pat. starb kurze Zeit nach seiner Aufnahme in's Krankenhaus.

47. Knapp u. Thomson (Arch. für Augen- u. Ohrenheilk. IV. 1. 1874. S. 79), W., 1 J. Intelligenz normal. Erblindung rechts. Rechte Pupille grösser, auf Lichtreiz reactionslos, so lange das linke Auge bedeckt wird; ist dies frei, so finden synergische Contractionen statt. Motilität, Sensibilität, Verdauung, Temperatur, Puls etc. normal. — Glioma retinae. Retina abgelöst, N. opt. normal. Enucleation, kein Recidiv nach 4 Mon. — Mit Ausnahme der Netzhaut waren alle Membranen gesund. Verf. will sich deutlich überzeugt haben, dass das Gliom aus einer Hyperplasie der inneren Körnerschicht hervorgegangen war. Kleine runde Zellen und geringe Intercellularsubstanz, gefässreich. — Ein kleiner Bruder war früher an derselben Krankheit gestorben, ebenso hatte der Vetter des Pat. am linken Auge dieselbe Krankheit gehabt. Endlich waren der Tante des Vaters 2 Kinder im Alter von 2—4 Jahren an Augenkrebs gestorben.

48. Neumann (Virchow's Arch. LXI. 1874. S. 278), W., 17 J. Sprechen ein blödsinniges Lallen. Lesen und Schreiben war verlernt. Sehschwäche, später Erblindung links. Schwäche und Unsicherheit in den Bewegungen der linken Gesichtshälfte und linken Extremitäten. Später Lähmung. Convulsionen des gesammten Körpers. Kopfschmerz, Erbrechen. Incontinentia urinae. Atrophie der gelähmten Theile. — Gliom in der Mitte der Hirnbasis;

vertritt die Stelle der Substantia perforata und reicht bis gegen den Linsenkern in das rechte Grosshirn. — Einkernige Zellen von rundlicher bis polygonaler und Spindelform; sehr gefässreich. — Textur fest. Farbe weiss, einzelne Stückchen lassen sich als Körner abreissen. Den 3. Ventrikel nimmt ausserdem eine blauschwarze Blase ein, die an den rechten Seh- und Streifenhügel grenzt und diese verdrängt hat.

49. Knapp u. Turnbull (Arch. für Augen- u. Ohrenheilk. IV. 1874. 1. S. 73), W., 3 J. Sopor. Erblindung zuerst rechts, später auch links. Exophthalm. Beweglichkeit des Bulbus vermindert. Einige Zeit vor dem Tode Convulsionen. Tod durch Erschöpfung. — Glioma retinae. Tumor schon bei der ersten Vorstellung rechts intra- und extraocular. Rechte Augen- und Schläfengegend stark vorgewölbt. — Enucleat.. Recidiv nach 4 Wochen. — Alle Tumoren hatten den Bau von Gliomen; die am Schädel hatten sich unter dem Periost entwickelt und waren von zahlreichen Osteophyten umgeben. N. opt. dext. bis zum Chiasma gliomatös. Gehirn selbst gesund. — In der rechten und linken Schläfengegend, an der Lamda- und Frontalnaht, hinter dem Ohr, am Unterkiefer und im Nacken Metastasen. In der mittleren Schädelgrube und auf der Dura zahlreiche kleine Tumoren. Zusammenhang nicht nachzuweisen. — Bemerkenswerth ist, dass kurz vor dem Tode nach 6 convulsiven Anfällen alle Geschwülste, mit Ausnahme der in der Augenhöhle, kleiner wurden und einige am Schädel sogar ganz verschwanden und eine Depression zurückliessen.

50. Helfreich (Arch. für Ophthalm. XXI. 1875. S. 236), W., 2 J. Psyche entsprechend entwickelt, klare Willensäusserung, normale Affecte. Angeborene beiderseitige Mikrophthalmie. Blindheit. Tod an Peritonitis und Pneumonie in wenigen Tagen. — Thalami optici nur schwach entwickelt. Gliom in beiden Bulbis. Statt des N. opt. in beiden Augen nur ein Strang, der aus Bindegewebe und Gefässen bestand. — Von den Bestandtheilen der Netzhaut nur an der Pars ciliaris noch Spuren vorhanden. Aderhäute in normaler Lage. Rundzellen mit schön granulirtem Kern; weniger zahlreiche elliptische und Spindelzellen. — Eltern des Kindes beide gesund. Anfang der Erkrankung verlegt Vf. in eine frühe Periode des Embryonallebens. Vf. hält die Netzhautablösung für primär. Mikrophthalm.. Fehlen des N. opt. und mangelhafte Entwickelung der Thalami für secundär; gliomatöse Entartung bedingt durch fehlende Ernährung durch die Arteria centralis retinae.

51. Landsberg (Arch. für Ophthalm. XXI. 1875. S. 93 ff.), M., 3 J. Intelligenz normal. Gelber Schein und später totale Blindheit links. Motilität, Sensibilität, Verdauung, Temperatur, Puls etc. normal. — Glioma retinae; links Netzhaut abgelöst, im vorderen Abschnitt mit Knötchen besetzt, die gelblich gefärbt sind. — Enucleat., kein Recidiv. — Glioma fibrosum (Waldeyer) im frühen Stadium, denn die glióse Wucherung beschränkt sich auf die vorderen Retinaabschnitte.

52. Landsberg (ebendas.), W., 6 J. Intelligenz normal. Schillernder Reflex und Abnahme des Sehvermögens links. Bulbus steinhart. Motilität, Sensibilität, Verdauung, Temperatur, Puls etc. normal. — Glioma retinae

links, nimmt den mittleren Raum zwischen hinterer Linsenfläche und Opticusinsertion ein. N. opt. 4 Mm. weit infiltrirt. Choroidea normal. — Enucleat., kein Recidiv. — Körnchenzellen, zum Theil in Verfettung, in kurzfaseriger Grundsubstanz eingebettet; viele Gefässe. Zerstörung der Septumscheide des N. opt. Einwandern in das Lumen der Vena centralis retinae und in die Adventitia der kleinen Arterien. — Bemerkenswerth ist, dass trotz der Infiltration des N. opt. noch nach $1^3/_4$ Jahren der Fall als geheilter betrachtet werden musste.

53. Zinke (The Clinic. IX. 1875. 8. August), M., 4 J. Schon im 6. Lebensmonat links abgeschwächtes Sehen; später Durchbruch des Tumors hier nach aussen; rechts später auch abgeschwächtes Sehvermögen. Heftige Schmerzen. — Gliom beider Augen. Rechts war der Tumor intraoculär geblieben. Enucleat. des linken Bulbus wegen der Schmerzen und Entstellung. — Der älteste Bruder war an demselben Uebel gestorben. Drei andere ältere Geschwister gesund. Ueber fernere Schicksale des Pat. nichts bekannt.

54. A. Gayet (Arch. de Physiol. III. 1875. 3. et 4. p. 303), W., $2^1/_2$ J. Im 4. Lebensmonat hatte das Uebel links begonnen, im 18. Monat war auch rechts das Sehvermögen binnen wenigen Tagen erloschen. Tod durch Erschöpfung ohne Theilnahme des Gehirns. — Gliom in beiden Augen. — Section konnte nicht gemacht werden.

55. Knapp (Arch. für Augen- u. Ohrenheilk. IV. 1875. 2. S. 202 ff.), W., 12 J. Intelligenz normal. Blindheit links, metallischer Schein, auf Lichtreiz keine Reaction. Kein Schmerz, keine äusseren Veränderungen. Motilität und Sensibilität normal. Constitution schwach. — Glioma retinae links. Die abgelöste Netzhaut zog wie ein Strang vom N. opt. zur hinteren Linsenfläche, wo sie sich, seitlich sich ausbreitend, an den hinteren Rand des Corp. ciliare setzte. Netzhautstrang theils körnig, theils streifig, weiss mit schwarzen Flecken (Haemorrhagie). — Enucleat., kein Recidiv. — Kleine runde Zellen in einer granulären Substanz. Hauptentwickelung im ciliaren Abschnitt der Netzhaut. — Bemerkenswerth ist das für Gl. retinae hohe Alter der Pat., sodann die Pigmentanhäufungen, die wahrscheinlich hämorrhagischen Ursprungs waren.

56. Knapp (Arch. für Augen- u. Ohrenheilk. IV. 1875. 2. S. 203), M., $4^1/_2$ J. Gute Intelligenz. Blindheit, später Exophthalm. und Luxation des ganzen Augapfels. 3 Wochen ante mortem Blindheit auf dem anderen Auge. Bedeutende Schmerzen im Unterleibe, dann Kopfschmerz. Erbrechen, Dysurie und harte Stuhlverstopfung. — Glioma retinae. Die Sclera am hinteren Abschnitt durchbrochen. Ciliarstaphylom. — Enucleat., Recid. — Gewöhnliche Gliomstructur, verdickter Sehnerv, mit kleinen Zellen durchsetzt, indem die Nervenfasern untergegangen waren. — Section verweigert. In der Bauchhöhle ein Gänseeigrosser Tumor fühlbar, der sich vom Colon transversum nach der Fossa iliaca erstreckte. Ob Metastase?

57. Ferber (Beiträge zur Symptomatologie u. Diagnose der Kleinhirntumoren. Marburg 1875. S. 10 ff.). M., 21 J. Gedächtnissschwäche. Blind-

heit beiderseits. Gehörsschwäche rechts. Strabism. diverg. Geruch links ganz, rechts fast erloschen. Gang schlotterig, ohne Hülfe unmöglich. Incoordination der Bewegungen. Hinterhauptschmerzen besonders Nachts. Tastsinn verringert. Erbrechen, Stuhl- und Urinentleerung oft unwillkürlich. Vorübergehende Haematurie. — Gliom, Mandelgross, in einer Cyste der rechten Kleinhirnhemisphäre, welche fast die ganze rechte Kleinhirnhälfte einnimmt. — Gefässreich; Grundsubstanz fein granulirt, mit massenhaften, scharf contourirten, runden und ovalen Kernen mit fein granulirtem, leicht verfettetem Inhalt und glänzenden Kernkörperchen. Um viele Kerne erkennt man einen Protoplasmahof mit kurzen Ausläufern.

58. von Buhl (Mayer u. Schwenninger, Bayer. Aerztl. Intell.-Bl. No. 4. 1876), M., 24 J. Intelligenz normal. Convulsionen. Kopfschmerz bald im Bereich des N. trig., bald des 2. Halsnerven. — Im linken Stirn- und Hinterhauptslappen je eine ziemlich derbe, lappige Geschwulst, die sich als Gliom erwies. — Gewöhnliche Gliomstructur.

59. Gowers (Transact. of the Pathol. Soc. XXVII. 1876), M., 46 J. Anfälle von Bewusstlosigkeit, Stupidität, Unvermögen sich auszudrücken, Coma. Neuritis optica. Paralyse zuerst der rechten, dann auch der linken Extremität. Parese des Mundfacialis. Sphincterenlähmung. An den gelähmten Theilen herabgesetzte Sensibilität. — Gliom im linken Scheitellappen, der zum Theil bis an die Oberfläche reichte und andererseits sich nahe bis an die Decke des Seitenventrikels erstreckte. — Gewöhnliche Gliomstructur. Bemerkenswerth ist das Auftreten bilateraler Symptome.

60. Crespi (Gazzetta medica Italiana-Lombardia. No. 26, 27, 28, 43 u. 44. 1876), M., 16 J. Starke Contusion und dabei vielleicht Ruptur des l. Augapfels; $^3/_4$jähr. Vernachlässigung trotz andauernder Schmerzen. Alsdann ergab sich ein enorm grosses, ulcerirendes Gliom, welches, vom linken Auge ausgehend, über Stirn, Schläfe und Wange ragte. — Exstirpation. — Metastasen im Gehirn, wo? nicht näher angegeben. — Nach der Operation erst Heilung, dann Tod in Folge eines ähnlichen Tumors im Gehirn.

61. Baumgarten (Arch. für Ophthalm. XXII. 1876. 3. S. 203 ff.), M., 5 J. Amaurotisches Katzenauge. Exophthalm. Weite Pupille. — Glioma retinae et N. optici. Netzhaut trichterförmig abgelöst, am Porus opticus und am vorderen Theile des Trichters je ein Knötchen von Erbsengrösse in der Retina. N. opt. Fingerdick, Scheide angefüllt und Nerv selbst durchsetzt oder besser ganz ersetzt durch die Neubildung; keine Nervenfasern nachweisbar. — Enucleation. — Kleine Rundzellen, viele Gefässe, einzelne Spindelzellen. Grundsubstanz feinkörnig, amorph, hie und da ein höchst zartes Reticulum. Eigentliche Netzhautelemente nicht mehr aufzufinden. Massenhafte Gliomwucherung im subvaginalen Raum an der Scleralgrenze. Papilla optica bietet nur reines Gliomgewebe. Aderhaut ganz normal. Orbitales Zellgewebe ohne jede Spur von Gliomelementen. — Die Neubildung war in der Retina zuerst aufgetreten und hatte sich, wie Vf. beweist, rückwärts in Substanz und Scheide des N. opt. fortgepflanzt. — Bemerkenswerth ist das absolute Freibleiben aller übrigen Theile des Augapfels nach mindestens 3jährigem

Bestande des Leidens. Es ist noch zu berichten, dass etwa 2 Monate nach der Operation meningitische Symptome auftraten: Kopfschmerz, Convulsionen, eingezogener Leib, Pulsverlangsamung, der sog. Cri hydrocéphalique. Bald darauf starb das Kind. Keine Section. (Könnte man nicht auch hier an Metastasen im Schädelinnern denken? Lemcke.)

62. Fürstner (Arch. für Psychiatrie und Nervenkrankh. VI. 1876. 1. S. 344), W., 30 J. Puerperalmanie, die geheilt wurde. Lähmungsartige Schwäche. Sensibilität unverändert. Pneumonie, Decubitus, Lungenödem, Erytheme. — Gliom in beiden Linsenkernen; rechts nahm es das ganze erste (innere), zum Theil auch das zweite Glied des Linsenkernes, am hinteren Ende des Tumors auch die innere Kapsel ein; links das erste Glied ganz, das zweite partiell. — Markige weiche Consistenz, sehr gefässreich, teleangiectatisch, von der Umgebung deutlich abgesetzt. — Erytheme, Lungenödem, lähmungsartige Schwäche, Pneumonie, Decubitus waren nach einer minimalen Dosis von Chloralhydrat (2 Gramm Abends) eingetreten. Bemerkenswerth ist, dass das Gliom im Leben keine Erscheinungen gemacht hatte.

63. Steinheim (Centralbl. für prakt. Augenheilk. Septbr. 1877). ? 10 J. Vor $^1/_2$ Jahre war das Kind mit einem Buche gegen das rechte Auge geworfen worden; dasselbe wurde lichtscheu und schmerzte zuweilen sehr. Nach 3 Mon. erblindete das rechte Auge und die Schmerzen wurden unerträglich. 4 Wochen vor der Enucleat. links sympathische Iridochoroiditis. — Glioma retinae traumaticum. Der ganze rechte Bulbus voll von Gliommassen. — Das linke Auge wurde phthisisch. Das Kind starb nach einigen Monaten ohne ärztliche Behandlung.

64. Klebs (Beiträge zur Geschwulstlehre. Prager Vierteljahrsschrift. CXXXIII. 1877. S. 8 ff.), M., 33 J. Linke Pupille erweitert. Epileptiforme Anfälle, zuweilen dabei starke Convulsionen mit Bewusstlosigkeit. Kopfschmerz, Schwindel. Incontinentia urinae. — Diffuses Gliom der Hirnrinde an der unteren Fläche des linken Stirnlappens, übergreifend auf den linken Schläfen- und rechten Stirnlappen. — Engmaschiges Netzwerk feinster Fasern, in dem die mit Protoplasmareichen Wandzellen versehenen Capillaren und die Zellen eingebettet sind. Letztere haben wenig Protoplasma, durchscheinenden grossen Kern und glänzende Kernkörperchen; öfters haben sie mehrere Fortsätze und gleichen Ganglienzellen. Die Zellen liegen sehr oft in Gruppen bei einander. — Klebs will sich überzeugt haben, dass aus den pyramidenförmigen Ganglienzellen der grauen Rinde durch Theilung die Zellen des sog. Glioms zum grossen Theil entstehen. Er bildet solche Vorgänge in Fig. 3. Taf. II. ab.

65. Klebs (ibidem S. 20 ff.), M., 35 J. Verlust des Sprachvermögens während der Krampfanfälle. Amblyopie links. Pupillenerweiterung beiderseits. Schwäche im linken Bein, später auch im Arm, Schwindelgefühl, klonische Krämpfe und schliesslich Contracturen in den linken Extremitäten. Zuckungen der linken Gesichtshälfte. Pelzigsein in der linken Unterextremität, später auch in der oberen. Temperatur und Tastunterschiede links im Gesicht und Rumpf erheblich herabgesetzt. Galvanische Erregbarkeit erhöht.

Kopfschmerz. — Gliom des Scheitellappens der rechten Grosshirnhälfte, ausgehend von der rechten hinteren Centralwindung. — Netzwerk feinster Fasern, in dem runde Zellen und solche mit Ausläufern und auch Spindelzellen vorkommen. Sehr viele Gefässe, deren Wandungen von Protoplasmareichen Spindelzellen gebildet werden. — Ursprung soll nach Klebs hier auf Ganglienzellen und Neurogliazellen zurückgeführt werden.

66. Klebs (ibidem S. 29 ff.), M., 60 J. Bei vollem Bewusstsein kindliche Freude über unbedeutende Vorkommnisse. Onanie. Unsicherheit im Gehen, Gang nach rechts abweichend. Choreaartige Bewegungen des rechten Armes. Contracturen der Arme, am rechten verlangsamte Reflexbewegungen. Heftiger Stirnkopfschmerz, Schwindel. Erbrechen, Puls verlangsamt. Temperatur öfter unter der Norm. — Gliom im Corp. callosum im vorderen Theil und im linken Stirnlappen. — Sehr gefässreich, Gefässwandung verdickt durch spindelförmige Elemente mit zahlreichen Ausläufern, welche die Hauptmasse des Tumors ausmachen. — Der grösste Theil der Neubildung soll hier aus einer enormen Wucherung der Axencylinder der Markfasern hervorgegangen sein; diese Zellen sollen dann die Gefässwandung bedeutend verdickt und die Gefässe zur Obliteration gebracht haben.

67. Klebs (ibidem S. 34 ff.), M., 42 J. Gedächtnissabnahme, Tobsucht, Apathie, Coma. Pupillen weit. Zittern der Unterextremitäten, unsicherer Gang. Schwache Convulsionen in den Oberextremitäten. Fixer Kopfschmerz und Kriebeln in der Scheitelregion seit 10 Jahren. Unwillkürliche Stuhlentleerung, Incontinentia urinae. Puls und Respiration verlangsamt. Gliom im hinteren Theile des Corp. callos. und in beiden Occipitallappen. — In den peripheren Geschwulsttheilen zahlreiche Rundzellen, dazwischen Spindelzellen mit Ausläufern, Ganglienartige Zellen. Im Centrum sclerotische Umwandlung der Ganglienförmigen Zellen. — Das 10jährige Stationärbleiben der Symptome erklärt sich durch die Sclerose der Geschwulstelemente. Vielleicht trat in der Peripherie ein encephalitischer Process auf, der die letzten Symptome machte.

68. Klebs (ibidem S. 38 ff.), M., 56 J. Somnolenz. Contracturen der linken oberen Extremität. Incontinentia urinae. Gliom im rechten Corp. striat. und mitten in der rechten Hemisphäre, letzteres Citronengross. — Im Centrum runde und ganglienartige Zellen; in der Peripherie blasenartige Gebilde in den Nervenfasern, „Oedem der markhaltigen Nervenfasern", Zunahme der Dicke der Axencylinder, in denselben treten Kernkörper auf. — Pat. wurde nur 2 Tage lang beobachtet. Ursprung der Neubildung aus wuchernden Nervenfasern.

69. Klebs (ibidem S. 42), M., 51 J. Leider fehlt die Angabe der Symptome im Leben. Die Krankheit soll 4—5 Wochen gedauert haben. Klinische Diagnose: Atrophia cerebri. — Gliom im linken Corp. striat., gegen den Thal. scharf abgegrenzt, erstreckt sich in den linken Schläfenlappen hinein. Centrale Stellen theilweise erweicht. — Feine, mit einander anastomosirende Fibrillen, welche die Zellen in gewisse Territorien einschliessen. Zellen selbst vielgestaltig, rund, Ganglienförmig, mit Ausläufern, mit einem

oder mehreren bläschenförmigen Kernen und Kernkörperchen. Einige Zellen sclerosirt. Viele Gefässe. — (Es wäre von Interesse gewesen, zu erfahren, ob aphasische Störungen vorhanden gewesen. Lemcke.)

70. Klebs (ibidem S. 49 ff.), M., 22 J. Stimmung mürrisch, gereizt. Pat. bittet, dass man ihn erschlage. Sehschwäche links, Iris reagirt schwach auf Licht. Auf dem linken Ohr total taub. Zuletzt Seh- und Hörvermögen vollständig erloschen. Zittern des Kopfes und der oberen Extremitäten. Gang schwankend. Kopfschmerz seit 26 Wochen in linker und Stirn- und Schläfengegend, wie im Nacken. Erhöhter Appetit, Erbrechen, kleiner Puls. — Gliom der Corp. quadrig., 6 Ctm. breit und 4 Ctm. hoch, gegen die graue Schicht des Pons von einer 1 Ctm. breiten weissen Schicht getrennt, ist mit der Masse des Kleinhirns verschmolzen. Auch am Boden des 4. Ventrikels buckelförmige Gliome. — Rundzellen von etwas wechselnder Grösse, dazwischen spärliche Zellen mit Ausläufern. Verdickungen der Axencylinder nicht aufzufinden. — Ausserdem atheromatöse Aorta und Emphysema pulmonum.

71. Klebs (ibidem S. 51), W., 40 J. Somnolenz, volle Bewusstlosigkeit. Pupille rechts mässig erweitert. Schlingen und Gehen erschwert, zuletzt volle Hemiplegie. Sensibilität vermindert. Fieber, Incontinentia urinae. — Gliom am Pons Varolii, welches nach vorne bis zum Infundibulum reicht. Consistenz derb, Farbe blauroth. — Sehr schöne und grosse, vielfach verzweigte, sehr dicht gelagerte, Ganglienähnliche Zellen mit vielen langen Ausläufern, von denen die mit breiter Basis längs gestreift sind. Abbildung auf Fig. 4. Taf. II. — Ausserdem Pneumonia gangraenosa. Die Beschaffenheit der Ausläufer und ihre Länge spricht (nach Klebs) gegen die Entstehung der Zellen vom Bindegewebe. Die dichte Lagerung beweist, dass es keine normalen Ganglienzellen sind.

72. Klebs (ibidem S. 68 ff.), W., 6 J. Ueber die Symptome ist leider nichts berichtet. — Glioma retinae rechts. Nach dem Tode rechter N. opt. Kleinfingerdick, bildet am hinteren Ende der Orbita kleinere Hervorragungen, linker N. opt. normal. Vom Chiasma dringt die Geschwulst in den Seitenventrikel vor und drängt die Schenkel des Fornix auseinander. — Enucleation. — Vielfach verzweigte, Ganglienzellenartige Elemente neben sehr viel zahlreicheren, entweder ganz runden oder mit schwachen Ausläufern versehenen Zellen. — Metastasen vom rechten Opt. auf das Chiasma übergreifend und von da in den Seitenventrikel vordringend. Zusammenhang durch das For. optic. nachweisbar. — Ueber die Section des rechten Bulbus nichts angegeben. Es ist nicht gesagt, ob die Med. spinalis untersucht sei.

73. Klebs (ibidem S. 74 ff.), W., 27 J. Das Gehen und Stehen unmöglich. Pat. kann Gegenstände nicht festhalten. Kopfschmerz, electrische Sensibilität und Contractilität herabgesetzt. Verstopfung habituell, Appetitmangel, starker Durst, Fieber. — Gliom, welches vom unteren Brustmark nach oben und unten spindelförmig abnimmt, die rechte Seite einnimmt und die linken Stränge nach links verdrängt. Die rechtsseitigen Wurzeln ziehen schräg über die Geschwulst fort. — Vielverzweigte, Ganglienzellenartige Gebilde, die sich von Ganglienzellen nur durch den Mangel des Pigments unterscheiden. Viele Gefässe. — Ausserdem Variola haemorrhag.

74. Klebs (ibidem S. 77 ff.), W., 18 J. Strabismus convergens. Grosse Schwäche, aber keine Lähmung der Extremitäten: zuletzt Zuckungen der oberen Extremitäten. Schmerzen im Kopf und Nacken und am Ende auch in den unteren Extremitäten. Puls klein. Brechneigung. Schwierigkeit in der Harnentleerung. — Gliom im ganzen Cervicaltheil des Rückenmarkes, gegen das Brustmark abnehmend. Die centrale Partie und ein Theil der hinteren Stränge in eine gallertartige Masse verwandelt. Medulla frei. — Rundliche oder eckige, hie und da mit Ausläufern versehene, äusserst blasse, homogene Zellen, in denen selten ein vollständiger Kern, oft aber ein freies Kernkörperchen sichtbar ist. Zwischen diesen Zellen feines Fasergewebe. — Ausserdem Cystitis urinaria.

75. Petrina (Klinische Beiträge zur Localisation von Gehirntumoren. Prager Vierteljahrsschrift. CXXXIII. 1877. S. 95 ff.), M., 52 J. Aphasie. Bewusstlosigkeit, in der er nach 10 Tagen starb. Pupille rechts erweitert. Rechtsseitige Hemiplegie, bedeutender Trismus; vollständige Paralyse des rechten Armes mit vorübergehender Contractur; Parese des rechten Beins. Kopfschmerz in der linken Schläfengegend. Mässiges Fieber. Incontinentia alvi et urinae. — Apfelgrosses Gliom des linken Scheitellappens. Compression des 1. und 2. Drittels der vorderen Centralwindung, ebenso die Inselwindungen abgeflacht und erweicht. — Tod erfolgte an Pneumonie.

76. Petrina (ibidem S. 108 ff.), M., 22 J. Intelligenz normal. Völlige Erblindung beiderseits. Nystagmus beiderseits. Schwerhörigkeit links. Krampfhafte Zuckungen in beiden Augenlidern. Bedeutende Schwäche und Prickeln im rechten Arm, später Schwäche in beiden Unterextremitäten. Diffuser Stirnkopfschmerz, Schwindel. Erbrechen. — Gliom (6 Ctm. lang, 4 Ctm. breit) im linken Vorderlappen, Compression des linken Corp. striatum, des linken Tractus opt. und des mittleren Drittels des vorderen Centralgyrus. — Tod an Pneumonie.

77. Petrina (ibidem Bd. CXXXIV. S. 6), W., 31 J. Apathie. Gänzlicher Verlust des Bewusstseins, vorher schon schwere Sprache. Pat. konnte sich nicht auf die Ausdrücke besinnen. Völlige Erblindung innerhalb 2 Monate, Exophthalm., Pupillenerweiterung beiderseits. Rechtsseitige Hemiplegie. Stirnkopfschmerz. — Diarrhoe, Pulsverlangsamung, Temperatur herabgesetzt. — Gliom des linken Vorderlappens mit Zerstörung des Corp. callosum sinistrum, eines Theiles des linken Corp. striatum und hochgradige Compression des linken Thalamus opticus. — Tod an acutem Lungenoedem. Ausserdem Hydrocephalus chronicus activus.

78. Petrina (ibidem S. 19 ff.), M., 57 J. Apathie. Rechte Pupille erweitert, reagirt nicht auf Lichtreiz. Linksseitige Facialisparalyse; linke Körperhälfte schwach und schwer beweglich. Kopfschmerz. Schwindelanfälle. Erbrechen, Albumen im Harn. — Citronengrosses Gliom in der Mitte des Hinterlappens der rechten Grosshirnhemisphäre; in der Mitte blutreich, zum Theil schleimig; Umgebung erweicht. Compression des rechten Thal. optic. — Tod an acutem Lungenoedem.

79. S. v. Forster (Arch. f. Ophthalm. XXIV. 1878. 2. S. 113 ff.),

M., 2 J. Gelblicher Schimmer im linken Auge. Exophthalm. und Blindheit. Nach 8 Wochen Amaurose rechts. Allgemeine Anaemie. — Gliom im linken Bulbus. Sclera intact. Chor. und Retina in die Geschwulstdegeneration hereingezogen. Eintritt des N. opt. sichtbar. Rechter N. opt. gekrümmt, im mittleren Drittel kolbig angeschwollen, am Bulbusende ampullenförmig ausgedehnt. — Enucleat., Recidiv nach 8 Tagen. — Grössere und kleinere Rundzellen mit glänzendem Kern in feiner, streifiger Intercellularsubstanz; an einigen Stellen fettige Entartung und Detritus. Am rechten N. opt. in den subarachnoidealen Räumen grössere Zellenhäufungen. Das subarachnoideale Balkennetz stark erweitert. Zellen nehmen nach der ampullenförmigen Erweiterung hin schnell an Menge zu. — In der linken Wangen- und Nasengegend Metastasen. An der Grosshirnbasis ein Tumor von 6 Mm. Breite und 8 Mm. Länge vom Chiasma bis zum Pons. An den Häuten der Basis feinste, bis Stecknadelkopfgrosse Knötchen. — Die Metastasirung geschah nachweisbar vom linken Bulbus aus auf dem Wege der Lymphräume, der subarachnoidealen Räume des N. opt. — Tod unter Cheyne-Stokes'schem Phän. Rechter Seitenventrikel stark durch klare Flüssigkeit ausgedehnt.

80. Eigener Fall. W., $2^3/_4$ J. Intelligenz gut. Erblindung und Exophthalm., rechts, dann auch links. Motilität nicht beeinträchtigt. Grosse Unruhe und Schmerzen. Starke Abmagerung. — Gliom in beiden Bulbis, von der Retina ausgehend. Rechts war der Tumor älter und stand hier durch die Fiss. orbit. sup. mit dem Tumor an der Grosshirnbasis in Zusammenhang. Enucleat., baldiges Recidiv. — Dichtgedrängte Rundzellen mit geringer, fast homogener oder feinkörniger Intercellularsubstanz, die hier und da feinste Fasern erkennen lässt. — Metastasen an der Basis des Gehirns, in der Pia des Gehirns und Rückenmarks und im rechten Oberkiefer. Verbreitungswege sind die perivasculären Lymphräume.

81. Eigener Fall. M., 8 J. Intelligenz gut. Seh- und Gehörsstörungen, Geschmacksalterationen. Unsicherer Gang, Schwindel, Kopfschmerz im Hinterhaupt und Scheitel, Erbrechen, gereiztes Wesen. — Hühnereigrosses Gliom im Markkern des Kleinhirns. — Lauter Rundzellen mit sehr spärlicher Intercellularsubstanz, die feinkörnig und feinfaserig ist. — Metastasen in der Pia der Basis des Kleinhirns und der Pia des Rückenmarks. Lymphbahnen sind der Weg der Verbreitung.

82. Eigener Fall, M., Alter leider nicht berichtet. Intelligenz nicht beeinträchtigt. Vollständige Amaurose, Pupillenerweiterung. Leichte Parese des linken N. facialis. Kopfschmerz, Erbrechen. Incontinentia urinae. — Gliom im rechten Occipitallappen von der Grösse eines kleinen Gänseeies. Im Centrum eine Cyste mit klarem Inhalt. — Zellen haben fast alle Ausläufer und verschiedene Gestalt. Spindel-, Spinnen-, Pinsel- und Cylinderform. Intercellularsubstanz mehr faserig als körnig. — Tod plötzlich unter den Erscheinungen von Respirationslähmung.

Gliosarcome.

83. Obernier (Virchow's Arch. 1866. Bd. 36. S. 155), M., 49 J. Stupidität, Sopor. Amblyopie. Convulsionen. Stirnkopfschmerz. Stuhl an-

gehalten, Sphincterenlähmung. — Gliosarcom an der Basis cranii ausserhalb der Dura mater an der Stelle, wo der Bulbus olfactorius dext. zu liegen pflegt, 3 Zoll lang, $2^3/_4$ Zoll breit und $2^1/_4$ Zoll hoch, füllt die vordere Schädelgrube rechts und zum Theil auch links aus. — Gefässreich. Zellen vielgestaltig, rundlich spindelförmig, cylindrisch mit Fortsätzen, mit grossem Kern und mehreren Kernkörperchen.

84. Schüppel (Arch. für Heilkunde VIII. 1867. S. 124), W., 24 J. Intelligenz erhalten. Sinnesorgane intact. Lähmung der Unterextremitäten und des linken Armes. Schmerzen in Kreuz und Nacken. Formication, Schwindel. Blasenlähmung. Albuminurie. — Gliomyxom des Rückenmarks, welches von der Med. oblong. bis zum Con. med. herab im Centrum des Rückenmarks verläuft und allenthalben von der Substanz des letzteren umgeben wird. — Rundliche, ovale, polygonale Zellen, letztere mit grossem Kern, ihr Protoplasma gering und stark granulirt. Einige Zellen haben Fortsätze, die sich zu einem Netz verflechten. Grundsubstanz gering und homogen.

85. Mosler (Virchow's Arch. 43. 1868. S. 220 ff.), W., 22 J. Intelligenz normal. Sinnesorgane intact. Convulsionen, Schwindel, rechtsseitige Lähmung. Kopfschmerz in der Stirngegend, später auch im Hinterkopf. Diarrhöen, Erbrechen, Diabetes insipidus. — Wallnussgrosses Gliosarcom von röthlicher Farbe und derbem Gefüge im IV. Ventrikel. — Rundzellen mit grossem Kern, daneben zahlreiche Spindelzellen mit langen Fortsätzen, wenig Intercellularsubstanz, viele Gefässe. — Der Tumor hatte Diabetes insipidus veranlasst.

86. Hoffmann (Zeitschr. für rat. Med. 1869. Bd. 34. Heft 2 und 3). W., 43 J. Verrücktheit, Hallucinationen. Schwankender Gang. Convulsionen. Hyperästhesie an den unteren Extremitäten. Heftige Schmerzen in der Lumbalgegend des Rückens. Appetitmangel, Erbrechen. Harn und Stuhl gehen unwillkürlich ab. Fieber, unzählbarer Puls. — Dura mater spin. vom 7. Brustwirbel bis zum Kreuzbein mit verschieden grossen Geschwulstknoten besetzt. In der Gegend des 1. Bauchwirbels eine Eichelgrosse Geschwulst, im Rückenmark selber Gliomyxom. — Rundliche und ovale Kerne, in feinkörniger moleculärer Grundsubstanz. Die Kerne zumeist ohne Protoplasma, andere hatten einen geringen Saum, einige hatten Ausläufer. — Die Geschwülste im Rückenmark waren wesentlich in den Hintersträngen und den hinteren Abschnitten der Seitenstränge, ihre Begrenzung war nicht scharf.

87. Derselbe (ebendas.), W., 67 J. Dementia. Taubheit, Ptosis des linken Augenlides. Schwankender Gang, epileptiforme Anfälle. Erbrechen. Uebelkeit. — Gliosarcom der Hirnbasis, ragte nach vorne bis zum Chiasma, nach hinten über Pons und Cerebellum bis in die Gegend des Vagus- und Hydoglossuskerns. Grauröthliches Aussehen. — Starke Vascularisation. Rundzellen mit grossem Kern und wenig Protoplasma. Spindelzellen mit einem oder zwei Kernen und Ausläufern.

88. Müller (Zur Casuistik der Hirntumoren. Dissert. Dorpat 1869), W., 26 J. Theilnahmlosigkeit, Trübung des Bewusstseins. Strabismus convergens, Mydriasis, Pupillen reagiren träge. Kopfschmerz. Erbrechen, Sphin-

cterenlähmung. — Gliosarcom des linken Vorderlappens. — Rund- und Spindelzellen, zahlreiche neu gebildete Gefässe, in den Gefässscheiden kleine Blutergüsse.

89. C. Hayem (Arch. de Physiol. II. 1. 1869. p. 126), W., 54 J. Träges Antworten, Somnolenz, Coma. Linke Pupille weiter als rechte. Hemiplegia sin., im linken Bein Bewegungen nicht ganz aufgehoben. Decubitus, frequenter Puls. — Gliosarcom der Pia mater. Um die Art. fossae Sylvii ca. 20 Knötchen von Erbsen- bis Haselnussgrösse, die den Gefässen rosenkranzartig anhingen, fest an Consistenz waren und an Farbe der Hirnrinde glichen. — Gefässreichthum, massenhafte Kerne und Zellen, letztere oft mehrkernig, Zellen mit mehreren Fortsätzen waren vorhanden, die jungen Nervenzellen glichen. Die Mehrzahl der Gefässe hatte eine Scheide, die der Geschwulstmasse entsprach. Wände der comprimirten Arterien normal. — Ausserdem Compression und Obliteration der Art. foss. Sylvii. Consecutive Hirnerweichung. (Als Ausgangspunkt betrachtet Hayem die Pia mater!)

90. Hedenius (Fem fall af svulster in Cerebrospinalapparaten. Upsala läk. förhandl. 1870. Bd. 5. p. 195), W., 74 J. Gliosarcom im rechten Central- und Frontrallappen nebst Sclerose der hinteren Hemisphäre.

91. Rosenthal (Oesterr. med. Jahrb. XIX. 1870. S. 163—181), W., 59 J. Amblyopie. Motorische und sensitive Hemiplegia dextra der Extremitäten und des Gesichts. Linksseitige, gegen Ende auch rechtsseitige Oculomotoriuslähmung. — Bohnengrosses Gliosarcom, vom vorderen Theil der Lamina perf. post. ausgehend, den rechten N. oculom. einschliessend und die Corpp. candicantia und den hinteren Theil des Tub. cinereum substituirend.

92. F. Torday (Pest. med. chir. Presse IX. 50. 1873 u. XI. 4. 5. 1875), M., 6 Mon. Intelligenz gut. Röthung des rechten Bulbus, Blutung in der vorderen Kammer. Perforation des Bulbus. Exophthalm. Blindheit später auch links. Motilität und Sensibilität intact. — Gliosarcom in der Augenhöhle rechts. Enucleat., Recidiv. — Metastasen in der Gegend der Glabella, Nasenwurzel und Schläfengegend rechts. Kein Zusammenhang der Metastasen. — Section leider nicht gemacht.

93. O. v. Peterson (Upsala läk. förhandl. X. 4 och 5. 1875. p. 285 bis 352), M., 22 J. Abnahme der Intelligenz. Lichtscheu, Schwarzwerden vor den Augen. Strabism. converg. oculi sin. Totale Blindheit. Schwankender Gang, Schwindel. Kopfschmerz im Hinterhaupt, Erbrechen, kleiner Puls, Sphincterenlähmung. — Wallnussgrosses Gliosarcom in der linken Kleinhirnhemisphäre, dunkle Farbe und feste Consistenz. — Fibröser Bau, in der Mitte Blutung. — Oberhalb und nach hinten von dem Tumor eine Wallnussgrosse Cyste im Kleinhirn.

94. Petrina (Prager Vierteljschr. CXXXIII. 1877. S. 98), M., 59 J. Fast vollständige Aphasie. Verlust des Bewusstseins. Sinnesorgane intact. Rechtsseitige Lähmung. Sphincterenlähmung. — Orangengrosses Gliomyxom des linken Vorderlappens. Erweichung des mittleren und unteren Theils der vorderen Centralwindung in der Insula Reilii. — Ueber den mikroskopischen Bau keine Angabe.

95. Derselbe (ebendas. S. 100), W., 57 J. Aphasie. Sinnesorgane intact. Zuckungen in der rechten Körperhälfte mit Verlust des Bewusstseins. Paralyse der rechten Oberextremität. Sensibilität normal. Puls retardirt. Leib eingezogen. — Gliofibrom des linken Scheitellappens, zwischen die Centralwindungen gelagert. Compression derselben in den Inselwindungen. — Ueber den mikroskopischen Bau keine Angabe. — Tod an Pneumonie.

96. Derselbe (ebendas. CXXXIV. S. 1), W., 52 J. Aphasie, Verlust des Bewusstseins. Sinnesorgane intact. Apoplexie. Hemiplegia dext. und Paralyse des rechten N. facialis, klonische Zuckungen rechts. Sensibilität normal. Blasenparalyse. — Orangengrosses Gliomyxom des linken Scheitellappens der Region des Lobulus tuberis entsprechend, mit Compression des untereren Theils der Centralwindungen, der Insel und der linksseitigen Ganglien. — Ueber den mikroskopischen Bau keine Angabe. — Tod an Pneumonie.

97. Derselbe (ebendas. S. 4 ff.), M., 40 J. Sensorium getrübt. Linke Pupille weit. Strabism. diverg. links. Linksseitige Parese. Schwindel. Sensibilität links stark herabgesetzt. Stirnkopfschmerz, Puls retardirt. Blasenparalyse. — Gliosarcom des rechten Schläfenlappens mit theilweiser Zerstörung des rechten Claustrum, Nucleus lentiformis und der Substantia perf. ant. und hochgradige Compression des rechten Thalam. opt. — Fast nur Spindelzellen. — Tod an Pneumonie.

98. E. G. Zinke (The Clinic. XII. 4. 1877). M., 4 J. Intelligenz gut. Blindheit auf beiden Augen. Motilität und Sensibilität normal. — Gliosarcom des linken Auges. Der linke N. opt. bis zum Thalam. infiltrirt. Enucleat., Recidiv nach 2 Monaten. — Metastasen links von der Ohrgegend bis zum Nasenflügel und Mundwinkel abwärts und bis zum Dach der Augenhöhle aufwärts. Kein Zusammenhang.

99. Schott (Arch. für Augen- und Ohrenheilk. VII. 1878. S. 81), W., $3^3/_4$ J. Somnolenz. Exophthalm. rechts; völlige Erblindung rechts. Convulsionen. — Gliosarcom des rechten N. opt., 28 Mm. lang, 2 Cm. breit und 19 Mm. dick. Enucleat. — Kleine Rundzellen, unregelmässig gestaltete und verästelte Zellen in überwiegender Anzahl. — Metastasen an der Basis des Gehirns. — Schott ist der Ansicht, dass die Metastasen auf dem Wege der Opticusscheiden nach dem Chiasma entstanden sind.

Gliome werden erwähnt, aber nicht näher beschrieben:

1) J. S. Jeaffreson, Ophthalm. Hosp. Rep. VII. 2. pag. 186. Novbr. 1871. Pat. 1 Jahr alter Knabe, am rechten Auge war das Gl. früher aufgetreten. — 2) W. Norris, Glioma of the retina with numerous metastases. Phil. med. Tim. Febr. 8. 1873. — 3) H. Eppinger, Prager Vierteljahrsschrift I. Gliom des Corp. quadrig. bei einem 22jähr. Mädchen und ein Gliom des Pons Varol. bei einer 42jähr. Frau. — 4) Poncet u. Gayet, Arch. de Phys. norm. et pathol. No. 3 u. 4. 1875. — 5) Golgi, Rivista sperimentale di Freniatria e di Medicina legale S. A. 16. Taf. I. — 6) Dreschfeld, Centralbl. XXIII. S. 196. 1875. — 7) Landsberg, Arch. für Ophthalm.

XXI. 2. S. 94. 1875. — 8) Brière, Gaz. des Hôp. 114. 1875. — 9) C. R. Agnew, Transact. of the American Ophthalm. Society. July 1875. — 10) Mayer u. Schweninger, Bayer. ärztl. Intellig.-Bl. No. 10 u. 17. 1876. — 11) Lawson, Lancet. Jan. 1876. — 12) Brailey, Ophthalm. Hosp. Rep. VIII. 3. pag. 520. May 1876.

Gliome werden erwähnt in folgenden, mir im Original leider nicht vorliegenden Arbeiten:

E. Lion, Contribution à l'histoire de l'ataxie locomotrice. Thèse. Paris 1867. — Moutard Martin, Observation de tumeur cancéreuse du cerveau, suivie des réflexions. Union méd. No. 66. 1868. — Barudel, Observation de tumeur à myelocites du cervelet. Rec. de mém. de méd. milit. Août. 1868. p. 159. — Grabinsky, Tumeur cérébrale avec cephalée intense et troubles de la vision. Gaz. méd. de Lyon No. 46. 1868. — Hillebrand, Dissertat. Berlin 1868. Ueber Tumoren in den vorderen Hirnlappen. — C. K. Hoffmann, Patholog.-anatomische mededeelingen. Nederl. Tydschr. voor Geneesk. Afd. II. 67—89. 1870. — Spencer Watson, Case of gliomatous disease of the eyeball with secondary deposits in the periosteum of the facial and cranial bones. Transact. of the Pathol. Soc. XXII. 1871. — Arcoleo, Resoconto della clin. ottalm. etc. pag. 194. 1871. — J. Nellessen, Casuistische Beiträge zur Kenntniss des Glioms der Netzhaut. Dissertat. Halle 1872. — Nettleship, Ophthalm. Hosp. Rep. IX. pag. 40. 1876. — W. Roth, Arch. de Phys. norm. et pathol. 1878. pag. 612.

Lewkowitsch, Gliosarcom des Infundibulum und Tub. cin. Dissert. Berlin 1868. — O. Weber, Deutsche Klinik No. 31. 1867. Gliosarcom am N. cruralis. — Greve, Over gezwellen in het oog. Zevende Jaarlyksch Verslag etc. pag. 1—76. 1867.

Erklärung der Abbildungen auf der Tafel.

Fig. 1. Querschnitt vom rechten N. opticus mit seinen Scheiden 8 Mm. hinter dem Bulbus. — Vergrösserung $\frac{50}{1}$.

Fig. 2. Querschnitt vom linken N. opticus. — Vergrösserung $\frac{180}{1}$.

Fig. 3. Zerzupfungspräparat aus der knötchenförmigen Neubildung in der Pia der Convexität des Grosshirns. Gliomzellen. — $\frac{480}{1}$.

Fig. 4. Zellen aus dem Gliom des Occipitallappens. — $\frac{480}{1}$.

Fig. 1.

50/1

Fig. 2.

180/1

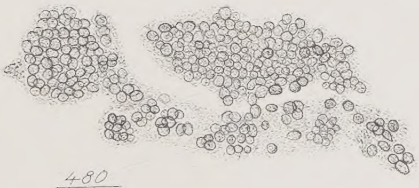

Fig. 3.

480/1

Fig. 4.

480/1